



# Dansk Cardiologisk Selskab

[www.cardio.dk](http://www.cardio.dk)

## **Kardiel Embolikilde udredning**

- en klinisk klaringsrapport fra

Dansk Cardiologisk Selskab

Dansk Neurologisk Selskab

Dansk Selskab for Apopleksi

Dansk Neuroradiologisk Selskab

**Klinisk klaringsrapport  
2020**

# Kardiel Embolikilde udredning

## Klinisk klaringsrapport

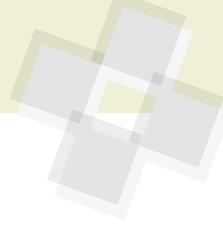Udgivet maj 2020 af:  
Dansk Cardiologisk Selskab  
Dansk Neurologisk Selskab  
Dansk Selskab for Apopleksi  
Dansk Neuroradiologisk Selskab.

Dansk Cardiologisk Selskab  
Vognmagergade 7, 3. sal  
DK-1120 København K  
dcs@cardio.dk

Copyright ©: Dansk Cardiologisk Selskab.

Indholdet af denne kliniske rapport må anvendes, herunder kopieres i forsknings, undervisnings, planlægnings- og informationsøjemed. Dette forudsætter, at Dansk Cardiologisk Selskab, Dansk Neurologisk Selskab, Dansk Selskab for Apopleksi og Dansk Neuroradiologisk Selskab nævnes som kilde, samt at der ikke i forbindelse med brugen tages afgifter eller gebyrer. Anden mangfoldiggørelse, herunder specielt anvendelse af vejledningens tekst og data i markedsføringsøjemed samt kopiering eller elektronisk mangfoldiggørelse, kræver forudgående skriftlig tilladelse fra selskabene.

Layout: Birger Gregers, Frederiksberg



## Indhold

Interessenter og udpegede repræsentanter 4

Kommissorium 4

Læsevejledning 5

### 1 Indledning 6

- 1.1 Ætiologi 6
- 1.2 Klassifikationer 6
  - 1.2.1 TOAST 6
  - 1.2.2 ESUS 6

### 2. Potentielle kardiovaskulære embolikilder 8

#### 2.1 Atrieflimren og patologi i venstre atrium 8

- 2.1.1 Mekanismer bag iskæmisk stroke ved AF 8

#### 2.2 Intrakardielle tromber 9

- 2.2.1 Akut myokardieinfarkt 9
- 2.2.2 Hjertesvigt og kardiomyopati 9
- 2.2.3 Takotsubo 10

#### 2.3 Intrakardielle tumores 10

- 2.3.1 Benigne tumorer 10
- 2.3.2 Maligne tumorer 10

#### 2.4 Endocarditis 10

- 2.4.1 Non-infektiose vegetative klapforandringer 11

#### 2.5 Hjerteklapsygdomme 11

- 2.5.1 Mitralklapsygdom 11
- 2.5.2 Aortaklapsygdom 12
- 2.5.3 Proteseklapper 12

#### 2.6 Arterio-arterielle embolier: 12

- 2.6.1 Aterosklerotiske aorta plaques 12
- 2.6.2 Mobile aorta tromber 12
- 2.6.3 Aortadissektion 12

#### 2.7 Paradoks embolisering gennem PFO/ASD 13

- 2.7.1 PFO associerede risikofaktorer 13
- 2.7.2 Medicinsk behandling ved stroke og PFO 13
- 2.7.3 Perkutan PFO-lukning 14
- 2.7.4 Komplikationer til PFO-lukning 16
- 2.7.5 Medicinsk behandling efter PFO device-lukning 16

#### 2.8 Pulmonale A/V malformationer 16

#### 2.9 Patienter med medfødt hjertesygdom 16

### 3. Udredning for kardiell embolikilde 17

#### 3.1 Klinisk neurologisk og neuroradiologisk evaluering. 17

- 3.1.1 Kliniske overvejelser ved stroke 17
- 3.1.2 Cerebrale infarktmønstre 17
- 3.1.3 Rapportering af fund på MR 18

#### 3.2 Rytme monitorering 19

- 3.2.1 Opsporing af atrieflimren 19
- 3.2.2 Håndtering af arytmologiske bifund 20

#### 3.3 Kardiologisk vurdering med ekkokardiografi 20

- 3.3.1 Vurdering inden henvisning til ekkokardiografi efter stroke 20
- 3.3.2 Absolutte/haste-indikationer for ekkokardiografi ved iskæmisk stroke/TIA 20

#### 3.4 Transtorakal ekkokardiografi 21

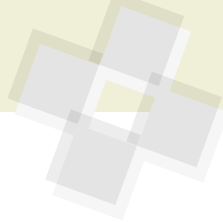
- 3.4.1 Ekkokardiografi til detektion af et PFO 21
- 3.4.2 Transpulmonal kontrast til detektion af muraltromber eller tumores 21

#### 3.5 Transøsofageal ekkokardiografi 21

#### 3.6 Transkraniel doppler 21

### 4. Neurokardiologisk samarbejde om udredning 22

### 5. Referencer 23



## Kardiel embolikilde udredning

**Konsensus og vejledning om tværdisciplinær udredning af patienter med stroke eller transitorisk iskæmisk attack og mistanke om kardiel embolikilde**

### Interessenter og udpegede repræsentanter

#### Dansk Cardiologisk Selskab (DCS)

Arbejdsgruppen Ekkokardiografi:

*Mark Aplin, BFH,*

*Niels Holmark Andersen, Aalborg;*

*Kasper Iversen, HGH;*

*Jordi Dahl, OUH*

Arbejdsgruppen Interventionel kardiologi og koronar patofysiologi:

*Asger Andersen, AUH;*

*Michael Rahbek Schmidt, RH*

Arbejdsgruppen Præventiv kardiologi og Rehabilitering:

*Helena Dominguez, BFH*

Arbejdsgruppen arytmi

*Niels Risum, RH; Axel Brandes, OUH*

#### Dansk Neurologisk Selskab (DNS)

*Dorte Damgaard, AUH*

#### Dansk Selskab for Apopleksi (DsFA)

*Helle K. Iversen, RH*

#### Dansk Neuroradiologisk Selskab (DNRS)

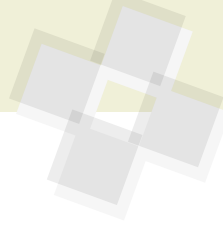*Edith Nielsen, AUH*

### Kommissorium

Dansk Cardiologisk Selskab, Dansk Neurologisk Selskab, Dansk Selskab for Apopleksi og Dansk Neuroradiologisk Selskab har samstemmende fundet behov for nationalt styrket konsensus omkring den tværdisciplinære håndtering af patienter med mistænkt og manifest cerebral iskæmisk sygdom. Med rapporten ønskes en gennemgang af evidensgrundlaget for den kardielle embolikildeudredning og for den sekundærprofylaktiske behandling, i det omfang terapeutiske overvejelser hviler på kombineret information fra kardiologiske, neurologiske og radiologiske specialer.

Vi forestiller os således rapporten anvendt til at sætte rammen for lokale tværdisciplinære samarbejdsaftaler og etablering af fora for konference om patienter, hvor udredningen ikke bringer entydige svar om sygdomsgenese og behandlingsindikationer.

Da internationale guidelines og nationale behandlingsvejledninger fra de berørte specialer indeholder uoverensstemmende anbefalinger, vil rapporten ikke forsøge at lukke diskussionspunkter, men snarere lægge op til øget forståelse for forskellige faglige standpunkter og til styrkelse af evidensgrundlaget på området.



## Læsevejledning

Patienter med stroke og transient iskæmisk attack har dårlig prognose, både som følge af risiko for invaliderende recidiv og overlappende forekomst af hjertesygdom. Samtidig har særligt fremkomsten af evidens for en sekundærprofylaktisk effekt af perkutan lukning af persisterende foramen ovale hos udvalgte patienter, tydeliggjort behovet for øget tværdisciplinært neuro-kardiologisk samarbejde. Såvel neurologiske som kardiologiske kolleger har efterspurgt nedskrevet konsensus om håndtering og udredning af patienter med mistænkt kardiell embolikilde i bredere forstand. Ønsket om klare afgrænsninger og anbefalinger, som man kender det fra guidelines, er forståeligt og fremgår tydeligt i nationale retningslinjer fra hhv. Dansk Kardiologisk Selskab og Dansk Neurologisk Selskab. Internationalt er der også fremkommet rapporter og anbefalinger om udbygget tværdisciplinært samarbejde, hidtil dog uden konkret afgrænsning af hvilke patienter der tages sigte på.

Evidensgrundlaget på dette område har da også på afgørende punkter vist sig sparsomt og belastet af historiske dogmer.

Fortolkningen af den tilgængelige litteratur afhænger derfor i betydelig grad af faglige kulturer, som i de implicerede specialer har været ganske divergerende.

Det er skrivegruppens holdning, at opstilling af klart afgrænsende, in- og ekskluderende formuleringer, retningslinjer og evt. flowcharts IKKE for nuværende er formålstjenlige. Dels ville en sådan vejledning ikke kunne opnå bred tværdisciplinær tilslutning, dels ville der være overhængende fare for fejlagtigt simplificeret fremstilling af multifacetterede og komplekse patientforløb. Netop de kontroversielle grænseflader lader sig ikke sætte på en formel, men kræver situationsbestemte afvejninger, for bedst at sandsynliggøre gavn af udvalgte udredningsmetoder eller behandlingsmuligheder. Beslutninger af denne karakter bør hvile på indgående kendskab til evidensgrundlaget og integration af multiple informationer fra flere specialer.

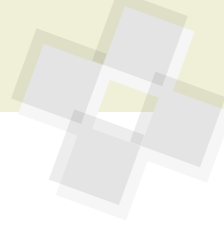
Skrivegruppens ambitioner med en grundig litteraturgennemgang er derfor:

- ▶ At læsning af rapporten i sin fulde udstrækning giver et nuanceret indblik i baggrunden for kardiell embolikildeudredning.

- ▶ At rapporten kan anvendes som opslagsværk, idet indholdet overordnet er en systematisk gennemgang af potentielle og kontroversielle kilder til cerebrovaskulær embolisering (sektion 2), og dernæst en redegørelse for relevante undersøgelsesmodaliteter med anbefalinger for strukturerede udredningsprogrammer (sektion 3).
- ▶ At rapporten vil bidrage til øget klinisk og akademisk forståelse og samarbejde mellem de implicerede specialer.

Vi forventer i kommende år at se en udvikling i evidensgrundlaget for den kardielle embolikildeudredning og det neuro-kardiologiske samarbejde om sekundærprofylaktisk behandling, og ser derfor frem til løbende opdatering af såvel denne rapport som nationale behandlingsvejledninger.

På skrivegruppens vegne,  
*Mark Aplin* (initiativtager)



## 1 Indledning

Der er i Danmark årligt ca. 12.000 akutte iskæmiske strokes (AIS) og 5000 transitorisk iskæmisk attack (TIA) tilfælde. Incidensen af AIS er faldende, men det absolutte antal uændret på baggrund af en aldrende befolkning.

### Definitioner

#### Akut iskæmisk stroke (AIS)

- ▶ Akut indsættende fokale neurologiske symptomer
- ▶ Formodet iskæmisk vaskulær genese
- ▶ Varighed over 24 timer

#### Transitorisk iskæmisk attack (TIA)

- ▶ Akut indsættende fokale neurologiske symptomer
- ▶ Formodet iskæmisk vaskulær genese.
- ▶ Fuld remission af symptomer inden for 24 timer

De fleste TIA tilfælde er af minutters til få timers varighed.

Det bemærkes at såvel AIS som TIA diagnoser, i dansk praksis, hviler på kliniske kriterier, mens der i forskningssammenhæng ofte anvendes supplerende neuroradiologiske kriterier.

### 1.1 Ætiologi

Der er adskillige årsager til iskæmisk stroke//TIA. Der er dog bred enighed om denne ætiologiske fordeling baseret på europæiske og nordamerikanske opgørelser[1] og som diverse klassifikationer tager udgangspunkt i (se nedenfor):

Tabel 1: Ætiologi	Ca. Fordeling
Storkarssygdom (arterie til arterie emboli eller in situ trombose)	25 %
Småkarsokklusion (superficielle og dybe perforanterarterier)	25 %
Kardioembolisk	20 %
Kryptogen	25 %
Andet	5 %

Tabel 2: TOAST undergrupper

Storkars atherosklerose (emboli/trombose)*	Kortikale eller cerebellare infarkter. Hjernestamme eller subkortikale hæmisfære infarkter større end 1,5 cm i diameter Enten signifikant stenose (>50%) eller okklusion af en større arterie eller kortikal arterie sandsynligvis på grund af atherosklerose  Fravær af potentielle kardielle embolikilder
Kardioemboli*	Kortikale eller cerebellare infarkter. Hjernestamme eller subkortikale hæmisfære infarkter større end 1,5 cm i diameter Tilstedeværelse af høj-risiko/medium-risiko kardiell embolikilde Fravær af potentielt forklarende trombose eller emboli fra storkarssygdom
Småkars okklusion (lakunært infarkt)*	Hjernestamme eller subkortikale hæmisfære infarkter mindre end 1,5 cm i diameter Fravær af såvel ipsilateral storkarssygdom som kardiell embolikilde Risikofaktorer i form af diabetes mellitus og/eller hypertension støtter diagnosen
Stroke med anden kendt årsag*	
Stroke af ukendt årsag	a. To eller flere årsager identificeret b. Negative fund ved udredning c. Inkomplet udredning

\* En årsag kan angives som sandsynlig hvis der er foretaget fuld udredning og andre årsager er udelukket. Hvis det ikke er tilfældet, kan en årsag angives som mulig.

### 1.2 Klassifikationer

#### 1.2.1 TOAST

Den oftest benyttede klassifikation for iskæmisk stroke, har i mange år været TOAST-klassifikationen (Trial of Org 10172 in Acute Stroke Treatment (TOAST) publiceret i 1993.)[2]. I takt med øget viden om patofysiologien, tillægges infarktstørrelsen på større eller mindre end 1,5 cm nu mindre betydning.

Ifølge TOAST klassifikationen, omfatter iskæmisk stroke af ukendt årsag tre mulige situationer: i) tilfælde, der forbliver uafklarede efter komplet udredning (reelt kryptogen stroke) ii) tilfælde hvor årsag er ukendt på baggrund af mangelfuld udredning, og endelig iii) tilfælde, hvor der er identificeret 2 eller flere konkurrerende årsager. I TOAST-klassifikationen er der ikke absolutte krav til udredning, og inddelingen af patienter er til dels baseret på en vurdering af den enkelte læge. Derfor har andelen af patienter med kryptogen stroke varieret betydeligt i opgørelser.

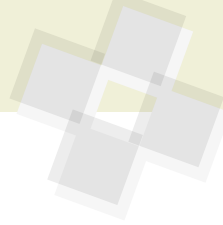Som følge af bedre muligheder for billeddiagnostik, blev SSS TOAST introducere-

ret med angivelse af henholdsvis »oplagt«, »sandsynligt« og »mulig« årsag[3] afhængig af graden af udredning. En automatiseret version af SSS TOAST blev kaldt for »Causative Classification of Stroke System« (CCS) [4] Med hensyn til stroke af ukendt årsag indførtes en ny enhed: kryptogen emboli, se Tabel 3.

Kryptogen embolisme beskriver en patientgruppe, hvor der billedmæssigt er påvist en okklusion og eventuel efterfølgende fuld rekanalisering, af et i øvrigt normalt kar. Efter at et stigende antal patienter i Danmark modtager revaskulariserende behandling også i form af endovaskulær behandling med mekanisk fjernelse af emboli og hvor der efterfølgende ses normale kar vil det være en oplagt gruppe at undersøge for kardiell embolikilde. Asymptomatisk atrieflimren kunne være en væsentlig disponerende faktor hos en betydelig del af patienter med kryptogen stroke.[5]small, brain artery due to intrinsic cerebral small-vessel disease (CSVD

#### 1.2.2 ESUS

Begrebet »Embolic strokes of undetermined



source (ESUS) blev i 2014 introduceret[1] for at identificere patienter, hvor atrieflimren kunne tænkes at være en hyppigt forekommende potentiel forklaring. En væsentlig hypotese var, at patienter med sådanne emboliske strokes, som gruppe ville have mere gavn af behandling med orale anti-koagulantia end med acetylsalicylsyre, og at man ikke behøvede at afvente langtids-EKG-monitorering. Diagnostiske kriterier for ESUS er gengivet i tabel 4.

Foreløbig har to publicerede studier undersøgt effekten af NOAK-behandling til gruppen af ESUS-patienter. I NAVIGATE-ESUS blev patienterne randomiseret til henholdsvis rivaroxaban 15 mg dagligt eller acetylsalicylsyre 100 mg dagligt[6]. I RESPECT ESUS blev patienterne randomiseret til henholdsvis dabigatran 110/150 mg 2 gange dagligt eller acetylsalicylsyre 100 mg dagligt[7]. Begge undersøgelser var neutrale. Der var således ingen gevinst af antikoagulationsbehandling og i NAVIGATE ESUS var behand-

ling med rivaroxaban faktisk forbundet med en større risiko for blødning. Subgruppeanalyser indikerede at der var en mulig gevinst ved antikoagulationsbehandling hos patienter med forstørret venstre atrium (> 4,6 cm i diameter) i NAVIGATE ESUS[8] og hos patienter på 75 år eller ældre i RESPECT ESUS[6]. Da der er tale om neutrale studier, kan sådanne subgruppeanalyser alene være hypotesegenerende. Resultater af studier med patienter med risikofaktorer for atrieflimren afventes (ARCADIA NCT03192215 og ATTICUS NCT02427126).

Resultaterne af NAVIGATE ESUS og RESPECT ESUS demonstrerer at ESUS-patienter i sig selv udgør en heterogen gruppe, herunder inkluderer patienter som har embolisk stroke på baggrund af aterosklerotiske plaques eller arterielle stenoser mindre end 50% og som ikke profiterer af antikoagulationsbehandling[9].

ESUS-patienter udgør omkring 1 ud af 6 patienter med iskæmisk stroke, er yngre og har mildere strokes med en lavere mortali-

tet end andre patientgrupper med iskæmisk stroke [10]. På trods af dette har ESUS-patienter en høj risiko for nyt stroke med en årlig risiko på mellem 4 og 5 % [6], [7], [11].

Klassifikation af strokepatienter, efter TOAST og CCS, bidrager til at sandsynliggøre en eller flere tilgrundliggende årsager, men udelukker ikke de mindre sandsynlige faktorer som medvirkende. Tilsvarende er kategorisering som ESUS på ingen måde sufficient til at udelukke non-embolisk genese, eller tilstrækkelig diagnostik til en optimal håndtering af patientens sekundærprofylakse[9]. Det skal også bemærkes at disse klassifikationer primært er konstrueret med henblik på gennemførelse af studier. I litteraturen har en lang række kardiovaskulære fund været fremdraget som potentielle årsager hos patienter med formodet embolisk betinget cerebralt infarkt[12]. Mange af disse gennemgås i det følgende kapitel, hvor det også vil fremgå, at evidensen i udbredt grad afspejler observationelle associationer, og sjældnere påviselig kausalitet. Vi vil derfor så vidt muligt være påpasselige med udtalelser om identificeret »årsag« og i langt større grad omtale faktorer som »markører« for fremtidig risiko. En del hypoteser har, i mangel af evidens, ikke fundet vej til denne rapport.

**Tabel 3: Subgruppe af »ukendt ætiologi«[3]**

Komplet udredning	<p>Kryptogen emboli:</p> <ol style="list-style-type: none"> <li>1. Angiografisk bevis på pludselig okklusion af intrakranielle arterier med ellers angiografisk normalt udseende</li> <li>2. Billedmæssig bevis for komplet rekanalisering af tidligere okkluderet arterie</li> <li>3. Tilstedeværelsen af flere akutte infarkter, tidsmæssigt tæt på hinanden uden påviselig abnormalitet i de relevante kar</li> </ol> <p>Andet kryptogent:</p> <ol style="list-style-type: none"> <li>1. Dem, der ikke opfylder kriterierne for kryptogen emboli</li> </ol>
Inkomplet udredning	Fraværet af diagnostiske tests, som forventeligt ville have afdækket den underliggende ætiologi
Uklassificeret	Enten tilstedeværelse af flere sandsynlige konkurrerende årsager, eller fravær af identificeret årsag på trods af komplet udredning.

**Tabel 4: Kriterier for diagnose af embolisk stroke af ubestemt kilde[1]**

<ul style="list-style-type: none"> <li>▶ CT eller MR påvist infarkt, der ikke er lakunært †</li> <li>▶ Fravær af stenoser &gt;50% i ekstrakranielle eller intrakranielle arterier, der forsyner det iskæmiske område</li> <li>▶ Ingen væsentlig kardiell kilde til emboli ‡</li> <li>▶ Ikke identificeret anden specifik årsag til stroke (f.eks. arteritis, dissektion, migræne / vasospasme, misbrug af medikamenter)</li> </ul>
<p>† Lakunært, defineret som et subkortikalt infarkt, der er mindre end eller lig med 1,5 cm (≤2,0 cm på MR-diffusionsbilleder) i største dimension og i fordelingen af de små, perforant-arteriers forsyningsområder</p> <p>‡Permanent eller paroksyttisk atrieflimren, vedvarende atrieflagren, intrakardiel trombe, hjerteklappertese, atrial myxom eller andre hjertetumorer, mitral stenose, nyere (&lt;4 uger) hjerteinfarkt, nedsat venstre ventrikel funktion (udrivningsfraktion – LVEF - mindre end 30%, valvulære vegetationer eller endocarditis</p>



## 2. Potentielle kardiovaskulære embolikilder

**Tabel 5: Kardiovaskulære embolikilder**

Embolikilder med høj risiko	Uafklarede og Lav-risiko faktorer
Atrieflimren Stenoser i halskar og intrakranielle arterier	Strukturel og elektrisk atriel remodelering Aterosklerotiske plaques ▶ Aorta, halskar og intrakranielle arterier
Intrakardielle tromber ▶ Ved myocardiinfarkt ▶ Ved kardiomyopati / hjertesvigt	
Hjerteklapvegetationer /tromber ▶ Endokarditis ▶ Non-bakterielle vegetationer ▶ Fibroelastomer ▶ Proteseklapper/plastikker Intrakardielle tumorer - Myxomer Mitrastenose	Store Lambl's vegetationer
Kompleks medfødt hjertesygdom	Mitralringskalcifikation Mitralklaps prolaps Paradox embolus ved PFO /ASD Atrioseptum aneurisme Eustachisk klap Chiari netværk

### 2.1 Atrieflimren og patologi i venstre atrium

Mere end 100.000 mennesker har atrieflimren (AF) i Danmark, og incidensen må forventes at stige efterhånden som befolkningen bliver ældre[13]. Patienter med klinisk manifest AF har 3-5 gange forhøjet risiko for stroke efter justering for andre risikofaktorer, mens såkaldt subklinisk AF ser ud til at have en lavere risiko for iskæmisk stroke, som dog stadig ligger over baggrundsbefolkningens[14]–[16]. Registerdata viser, at mindst en tredjedel af patienter med iskæmisk stroke enten har kendt eller nyopdaget AF på indlæggelsestidspunktet[17]–[19]. Hos over 25% af patienter med AF- relateret iskæmisk stroke, var det cerebrovaskulære event den første manifestation af arytmi[17]. En metaanalyse har vist at atrieflimren findes hos ca. 4% af patienter efter transitorisk cerebral iskæmi[20]. I et nyere dansk prospektivt studie fandtes AF hos 8.9 % af patienter med TIA og 20.1 % hos patienter med iskæmisk stroke[21]. Atrieflimren betragtes traditionelt som en progredierende tilstand, der først forekommer i en paroksysk form, herefter persisterende og siden en permanent form. Det er dog ikke alle patienter, der gennemgår disse faser og varigheden af faserne varierer. Det estimeres at ca. 5% af patienter med paroksysk atrieflimren progredierer til persisterende former årligt[22]. 35-40 % af patienter med persisterende AF

udvikler permanent AF indenfor et år[23]. Progressionsraten er lavest hos yngre patienter uden anden hjertesygdom og ligger på ca. 1-3 % årligt[24]. Der er større risiko for tromboemboli ved permanent AF i forhold til persisterende og paroksysk atrieflimren eller -flagren, men i praksis er der ikke kliniske forskelle, der berettiger differentiering i den forebyggende behandling (cardio.dk/af).

Det har været den klassiske opfattelse, at atrieflimren medfører stase i blodets flow, der kan forårsage trombedannelse, særligt i venstre atriums aurikel [25], hvorefter tromben kan embolisere til hjernen. Meget tyder dog på at forståelsen af mekanismerne bag iskæmisk stroke ved atrieflimren fortsat er ufuldstændig. Der synes ikke at være et lineært forhold mellem AF-byrden og risiko for stroke[26], eksempelvis illustreret ved at unge, i øvrigt raske patienter, med kendt AF, ikke har forøget risiko for iskæmisk stroke [27] i modsætning til ældre patienter med vaskulære risikofaktorer, hvor selv subklinisk AF er associeret med en mindst 2 gange forhøjet risiko[8].

Associationen mellem AF og iskæmisk stroke er stærk, men 10% af patienter med lakunære infarkter har ligeledes AF[28], og aterosklerose i de store arterier er dobbelt så hyppigt hos patienter med AF som hos dem uden[29]. Relationen mellem AF og iskæmisk stroke, af non-kardioembolisk karakter, indikerer at risikoen ikke kun kan forklares ved en direkte effekt af AF[30].

Hvis AF i sig selv var den eneste årsag til tromboemboli, ville man forvente at fastholdelse af sinusrytme ville eliminere risikoen for stroke. I en meta-analyse af 8 randomiserede studier havde rytmekontrolstrategi dog ingen effekt på risikoen for iskæmisk stroke [31]. Færre end 1/3 af patienter med ESUS udviser nogen form for AF på 3 års kontinuerlig rytmemonitorering efter det tromboemboliske event[32]. Hos pacemakerpatienter findes iskæmisk stroke, ofte uden tidsmæssig nærhed til AF-episoderne, når man analyserer pacemakerens hukommelse[24], [33], [34].

Kliniske observationer peger sågar på, at stroke i sig selv kan trigge AF via påvirkning af det autonome nervesystem[35] og et inflammatorisk respons udløst af nekrotiske nerveceller[36]. Associationen mellem AF og stroke kan altså i nogen grad være betinget af modsatrettet kausalitet. Tilsvarende fandt et observationelt studie fra 2018, at kun 2-3% af strokepatienter blev ny-diagnosticeret med AF i tilknytning til indlæggelsen, og denne detektionsrate var efter stringent analyse af EKG-monitoreringen ikke statistisk forskellig fra alders- og risikomatched patienter, der blev indlagt med anden ikke-stroke relateret sygdom[37].

#### 2.1.1 Mekanismer bag iskæmisk stroke ved AF

Nyere modeller til beskrivelse af mekanismen bag iskæmisk stroke ved AF, inddrager tilstedeværelse af et substrat, såsom venstre ventrikel dysfunktion, cerebral småkarssygdom og aterosklerose i store kar, som alle er mere prævalente blandt strokepatienter, som diagnosticeres med AF[30]. Disse faktorer kan tænkes at medføre et øget trombogent miljø, selv i fravær af AF. Observationer i de senere år, peger tilsvarende på, at strukturelle og elektriske abnormiteter i atrierne er associeret med en risiko for cerebral embolisering, der er helt sammenlignelig med risikoen ved AF. Sådan »atriel myopati« er blevet fremsat til beskrivelse af de strukturelle forhold, der findes ved AF, og derfor kunne tænkes at være selvstændige trombo-embolisk disponerende faktorer[30], [38], [39]. Karakteristisk er fibrotisk degeneration og dilatation af venstre atrium med funktionelle og kontraktile abnormiteter[40], der i sig selv medfører lokalt ændrede flowforhold, risiko





for aktivering af trombotiske eller prokoagulative kaskader.

Sådan strukturel atriel remodelering er associeret med elektrisk ustabilitet, ektopisk atriel aktivitet og større tilbøjelighed til persisterende og permanent AF[41]–[43], og såvel strukturelle som elektriske venstre-atrielle abnormiteter har været associeret med øget risiko for cerebrovaskulære skader – også uden identificeret AF[39], [41], [44]–[47].

Atrieflimren er således ikke nødvendigvis en »årsag« til iskæmisk stroke og TIA, men måske snarere en markør for underliggende potentielt trombogen atriel patologi [48]. Sådan atriel patologi er dog også tæt associeret med gængse vaskulært disponerende faktorer (confoundere). Derfor vil den gennemsnitlige strokepatient, som får påvist atrieflimren eller »præ-atrieflimren«, også have flere konkurrerende forklaringer på tromboemboli, og multiple risikofaktorer at modificere for optimal sekundærprofylakse.

Patienter med tidligere iskæmisk stroke/TIA og AF har en høj risiko for nye iskæmiske strokes. Antikoagulationsbehandling medfører en årlig absolut risikoreduktion på 6–8 % [49], [50], og vil som udgangspunkt altid være indiceret hos patienter med AF og tidligere iskæmisk stroke/TIA uanset om patienten også har andre risikofaktorer for stroke.

## 2.2 Intrakardielle tromber

### 2.2.1 Akut myokardieinfarkt

I æraen før akut mekanisk koronar revaskulariserende behandling af myokardieinfarkt, var der en ca. 2,5%’s risiko for stroke i de første 4 uger efter det koronare event. Associationen er logisk kausal, idet murale tromber typisk findes lokaliseret til endokardiet over et akinetisk og infarceret myocardium, hvor der er stillestående blod og aktivering af koagulationssystemet. Forekomsten af iskæmisk stroke sekundært til AMI er faldende over tid [51], [52], formentlig betinget af akut revaskulariserende behandling, der begrænser infarktets omfang, samt forbedret sekundær profylakse og antitrombotisk behandling[53], [54]. Ved patienter med STElevationmyokardieinfarkt (STEMI), som behandles med akut perkutan koronar intervention (PCI), findes mural trombedannelse hos under 2% af patienterne [55]. Tromber

opstår hyppigst ved anteriore myokardieinfakter, hvor forekomsten er ca. 7 gange højere end ved bagvægsmarkter[55], [56]. Lav LVEF, store slut-diastoliske venstre ventrikel voluminae eller behov for genoplivning i relation til STEMI, øger risikoen for trombeudvikling[57]. PCI bærer i sig selv en lille risiko for cerebral tromboemboli på ca. 0,1% [58].

Detektion med almindelig ekkokardiografi har en sensitivitet på 30–40 % og en specificitet på 100 %, sammenlignet med MR-skanning, som må betragtes som guldstandard[59]. Sensitiviteten ved ekkokardiografi kan næsten fordobles ved at anvende transpulmonal kontrast[60], [61], og anbefales anvendt, hvis man er i tvivl, om der er en trombe i venstre ventrikel eller rutinemæssigt ved højrisiko-patienter (se ovenfor). Små tromber eller fladeformede tromber vil muligvis ikke kunne detekteres med kontrast ekkokardiografi, men vil kunne ses med MR-skanning. Den kliniske betydning af meget små tromber er ikke afklaret, men formentlig er embolirisikoen lav[61], [62].

MR-skanning detekterer muraltromber med størst sikkerhed [56] og bør anvendes, hvis de akustiske forhold ved EKKO (transthorakalt eller transesophagealt med anvendelse af kontrast) fortsat efterlader tvivl, om der er intrakavitær trombedannelse. Styrken ved MR-skanning er den spatiale opløsning, som er langt overlegen og samtidig kan gadoliniumkontrast fremhæve de omkringliggende strukturer, særligt arvævsvæddelse i infarktområdet[56], [61].

Den antitrombotiske behandling efter STEMI dækker ikke muraltromber og der skal derfor kombineres med antikoagulerende terapi, hvis der ses muraltrombe.

Den anbefalede behandling af muraltromber efter akut myokardieinfarkt er heparin (fraktioneret eller ufraktioneret) efterfulgt af warfarin. Anbefalingen er baseret på studier fra trombolysæraen[63], [64], og ikke på randomiserede data. Behandlingsvarigheden er minimum tre måneder, efterfulgt af ny konfirmerende ekkokardiografi, eventuelt med anvendelse af kontrast[65]–[67].

Nye observationelle studier og case-reports har også demonstreret effekt af NO-AK-præparater, men der er endnu ikke data nok til en generel anbefaling af NOAK-præparater til behandling af muraltromber[68],

[69]there has been an increasing trend of case reports using non-vitamin K antagonist oral anticoagulants (NOAC).

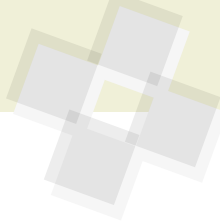Patienter som har fået PCI og stenting har indikation for dobbelt trombocythæmmer behandling. Da kombination af to pladehæmmere, med antikoagulationsbehandling, er forbundet med høj blødningsrisiko[70]mean age 75.6 years [SD ±10.3], males 60.9%, skal betænkes tidlig seponering af den ene trombocythæmmer[71]. Planen herfor afhænger af patientens estimerede trombose- og blødningsrisiko, samt de angiografiske forhold, hvorfor PCI-operatøren ofte inddrages i denne afvejning. For detaljer henvises til den til gældende kardiologiske NBV: <https://www.cardio.dk/ak>

Risikoen for systemisk embolis sygdom fra muraltrombose, under antikoagulationsbehandling, er meget lav (højest 1,5 % per år) [72]. Hvis tromben er til stede efter 3 måneder, kan behandlingen forlænges til 1 år. Hvis der senere i livet tilkommer ny mural trombe, må anbefalingen være livslang antikoagulationsbehandling til forebyggelse af (nyt) stroke. Der kan argumenteres for at et tilfældigt fund af en endoteldækket trombe, hos en patient uden stroke, ikke indicerer AK-behandling[73].

Det skal understreges, at der ikke er evidens for generel profylaktisk antikoagulation til patienter med store anteriore eller apikale myokardieinfarkter[74].

### 2.2.2 Hjertesvigt og kardiomyopati

Iskæmisk stroke forekommer hos hjertesvigtspatienter med årlige incidensrater på mellem 0,6 og 4,0% i randomiserede studier og betydeligt højere i observationelle opgørelser, svarende til en mindst 4 gange øget risiko ifht. patienter uden hjertesvigt diagnose[75]. Hjertesvigtspatienter har øget forekomst af atrieflimren, makro- og mikrovaskulær sygdom, ligesom nedsat flow i hypokontraktile og dilaterede hjertekamre, eller staseprægede vaskulære gebeter, kan tænkes at være medvirkende risikofaktorer[75], [76]. Øgede koncentrationer af cirkulerende prokoagulative faktorer er også påvist hos hjertesvigtspatienter[75]. Flere ældre studier har derfor søgt en profylaktisk effekt af antikoagulation til hjertesvigtspatienter. I sammenligning mellem warfarinbehandling og trombocythæmning fandtes ingen signifikant forskel på det pri-



mære kombinerede kardiovaskulære endepunkt[77]–[79]. Warfarin reducerede dog »overall stroke« i WATCH-studiet[79] og forekomsten af iskæmiske strokes i WARCEF[78]. På trods af dette, kan antikoagulation ikke anbefales til primær profylakse mod iskæmisk stroke hos hjertesvigtspatienter, idet den absolutte risiko for sygdommen er lav, og den potentielt beskyttende effekt overskygges af blødningsrisikoen ved warfarinbehandling. Opfølgende analyser af WARCEF støtter en sekundær profylaktisk effekt af antikoagulation til patienter med tidligere iskæmisk stroke og hjertesvigt, særligt hvis EKKO viser Ejection Fraction < 15%[80].

Manifest muraltrombose er hyppigere forekommende ved iskæmisk genese til hjertesvigt, myokardiel arvævsvæddelse og meget lav LVEF[52], samt ved hjertesvigt relateret til Chagas-sygdom og ventrikulær non-compaction[81], [82]. Ved disse tilstande, bør efter embolisk stroke undersøges grundigt for intrakavitære tromber. Sekundær profylaktisk antikoagulerende behandling kan overvejes på baggrund af en bredere vurdering af embolirisiko, men er ikke generelt indiceret[83], [84]. Udvidet screening for AF har været foreslået til hjertesvigtspatienter med cerebralt emboliske events[32], [85].

Patienter med hypertrofisk kardiomyopati har op til ca. 20% risiko for udvikling af AF[86], og denne kombination er associeret med en 6-24% livstidsrisiko for iskæmisk stroke, hvoraf 11% fatale[87]. På denne baggrund anbefales patienter med hypertrofisk kardiomyopati og AF profylaktisk behandlet med antikoagulation[88] uanset deres beregnede CHA<sub>2</sub>DS<sub>2</sub>-VASC score. Behandling med NOAK betragtes som ligeværdig med vitamin K-antagonister[89].

Hos patienter med hypertrofisk kardiomyopati og sinusrytme er påvist risiko for intrakavitær trombedannelse apikalt for midtventrikulær flowobstruktion[90] og papillærmusklernes tilhæftning[61], men gavnlige effekt af profylaktisk antikoagulerende behandling til disse patienter er ikke påvist.

### 2.2.3 Takotsubo

Takotsubo-kardiomyopati er kendetegnet ved temporært tab af ventrikelfunktion i den apikale del af hjertet, udløst af fysisk

eller psykisk stressende faktorer. Analogt til mekanismen ved større antero-apikale (se ovenfor), kan opstå muraltrombedannelse[91] med en incidens på op til 5%[92], men stroke-risikoen skønnes at være lav (1%)[93]. Omvendt kan Takotsubo-fænotype udløses af akut intracerebral patologi, hvor kausaliteten altså er omvendt[36], [91].

Det anbefales at være opmærksom på muraltrombedannelse ved Takotsubo-kardiomyopati samt at anvende transpulmonal kontrast eller MR-skanning i tvivlstilfælde. På nuværende tidspunkt kan det dog ikke anbefales rutinemæssigt at antikoagulerende behandle patienter med Takotsubo-kardiomyopati.

## 2.3 Intrakardielle tumores

Hjertetumorer er meget sjældne. Forekomsten af primære hjertetumorer er 0,02-0,05% af befolkningen[94] og myxomer og fibroelastomer udgør langt størstedelen. Begge tumortyper er også associeret til kardiell embolisering. Lokalisation i venstre atrium og på aortaklappen har langt større embolisk potentiale end tumorer på mitralklappen eller i venstre ventrikel[95].

### 2.3.1 Benigne tumorer

Myxomer sidder hyppigst i venstre atrium (75%), oftest med en stilk udgående fra fossa ovalis. Myxomer er hyppigst hos kvinder og manifesterer sig oftest i 30-60-årsalderen[96]. Multiple myxomer forekommer i ca. 5 % af tilfældene, og i disse tilfælde bør man undersøge patienten for den autosomalt dominante sygdom Carney Complex (Mutation i PRKAR1A genet)[97]. Carney Complex kendetegnes ved hyperpigmentering, fregner (på læberne), samt endokrinologiske lidelser[97].

Myxomer kan forårsage embolisering af enten løse tumormaterialer eller trombematerialer, der dannes på tumorens overflade. Risikoen er betydelig, så tilfældigt opdagede myxomer, i venstre hjertehalvdel, anbefales fjernet, alene for at reducere risikoen for embolisering[95], [98]. Ved kirurgisk fjernelse er risikoen som regel særdeles lav, og recidiv myxom er sjældent (under 3 %) og kommer oftest indenfor 5 år[99]. Hos patienter med Carney Complex er recidivrisiko betydelig højere (12 %)[100].

Fibroelastomer sidder hyppigst i relation til hjerteklapperne (80%), hvor lokalisation på aortaklappen er langt hyppigere end mitralklappen[101]. Forekomsten stiger med alderen og findes hyppigst blandt patienter over 80 år[102]. Meget mobile fibroelastomer er tæt associeret til embolisering, hvorimod solide og immobile fibroelastomer meget sjældent emboliserer[101], [102].

Patienter med embolisering og et fibroelastom bør tilbydes operation, hvis ikke komorbiditet kontraindicerer kirurgi. Man kan ofte bevare hjerteklappen ved fibroelastom-kirurgi og recidivrisiko er relativt lav (< 2%)[102]. Tilfældigt fundne mobile fibroelastomer er forbundet med høj embolirisiko, og anbefales derfor operativt fjernet i primær-profylaktisk sigte[101], [102]. Ved tilfældigt fund at et immobiliseret fibroelastom anbefales derimod blot at følge patienterne med ekkokardiografi, og unnlade kirurgi med mindre fibroelastomet bliver stillet og mobilt.

### 2.3.2 Maligne tumorer

Maligne hjertetumorer er ekstremt sjældne og er således kun associeret til perifer embolisering i kasuistiske sammenhænge. Både sarkomer og lymfomer er beskrevet med embolisk potentiale[103], [104]

## 2.4 Endocarditis

Infektøs endocarditis forekommer kun hos ca. 700 danskere om året, og udgør derfor en sjælden årsag til akutte neurologiske præsentationer. Til gengæld er der tale om en potentielt livstruende sygdom, med behov for akut udredning og iværksættelse af behandling. Mistanken om infektøs endocarditis bør rejses hos patienter med embolisk stroke, hvor der konstateres febrilia eller forhøjede infektionstal ved debut af stroke, påvist bakteræmi eller nyligt antibiotisk behandlet infektionssygdom. Hæmodynamisk påvirkning, nyrekendt mislyd og venstresidige proteseklapper, skal ligeledes skærpe opmærksomheden.

Incidensen af cerebrale komplikationer til infektøs endocarditis er i tidligere studier opgjort til at være 65-80%[105], [106], hvoraf 25-40% er symptomatiske[105]–[107]. Den hyppigste komplikation er iskæmisk stroke efterfulgt af mykotiske aneurismer og cerebral hæmoragi[107]–[110].



Risikoen for cerebrale komplikationer er associeret til ekskrescensstørrelse og mobilitet, mikrobiologi (højest ved staphylococcus aureus) og, hvilken klap ekskrescensen sidder på (højest ved mitralklapsendocarditis) [107]. Incidensen af embolisk komplikation til infektiøs endocarditis er størst i umiddelbar nærhed af diagnosetidspunktet, og op til 50% af strokes associeret til infektiøs endocarditis optræder inden initiering af antibiotisk behandling [111]. Over det første par uger efter iværksættelse af virksom antibiotikabehandling, falder risikoen for embolisk komplikation med en faktor 10 [111], [112]

Som udgangspunkt anbefales kun profylaktisk kirurgi ved infektiøs endocarditis, med meget store ekskrescenser (> 30 mm) [113]. Ved samtidig betydende klapdysfunktion er det dog tidligere vist, at hurtig operation (inden for 2-3 døgn), af patienter med ekskrescenser > 10 mm, reducerer risikoen for stroke [114]. Ved embolisering, under relevant antibiotisk behandling, anbefales ligeledes kirurgisk behandling såfremt der er en rest-ekskrescens på mere end 10 mm [113].

Manifest iskæmisk stroke er ikke i sig selv en kontraindikation for akut operation, men om muligt bør kirurgi udskydes 2-3 uger. Patienter med cerebral hæmragi bør derimod have udsat operationen i mindst 3-4 uger, da heparinisering og anvendelsen af hjertelunge maskine er forbundet med risiko for fatal cerebral blødning [107], [115].

## 2.4.1 Non-infektive vegetative klapforandringer

Marantiske vegetationer eller »non-bakteriel trombotisk endocarditis« ses som små sterile vegetationer af trombocytter og fibrin, der findes adhærent til hjerteklapper, og som har højt embolisk potentiale. Patogenesen er fortsat usikkert beskrevet, men menes at modsvare hyperkoagulabilitet, ved malign og inflammatorisk sygdom [116], [117]. Behandlinger tager primært sigte på den tilgrundliggende maligne eller infektiøse sygdom. Antikoagulation med lavmolekylært heparin kan anvendes som emboliprofylakse, efter tværdisciplinær konference og under hensyntagen til samtidig høj blødningsrisiko og øget forekomst af dissemineret intravaskulær koagulation [118].

Systemisk lupus erythematosus (SLE) er associeret til cerebrovaskulære mikroembolier og neurokognitive deficits, som til

dels kan forklares af samtidig phospholipid antistof syndrom, men forekomsten af fibrinøse endokardielle vegetationer (Libman-Sacks endocarditis) er en selvstændig prædikator for iskæmisk stroke ved SLE [119]. Fund af Libman-Sacks vegetationer ved en ekkokardiografisk undersøgelse efter stroke, bør indikere antikoagulerende behandling, omend randomiserede studier mangler [120], [121]. NOAK frarådes til patienter med phospholipid antistof koagulopati [122], hvorfor lavmolekylært heparin eller Vitamin K antagonist bør foretrækkes. Vigtigst er den reumatologiske behandling af tilgrundliggende lidelse. Kirurgisk behandling af destruktive klapforandringer med svær dysfunktion sker efter vanlige retningslinjer.

Lambl's ekskrescenser (vaskulære strands) er tynde, hypermobile fibrinøse tråde på hjerteklappers koaptationslinjer. Historisk har man mistænkt en association mellem Lambl ekskrescenser og iskæmisk stroke, idet fundet hyppigere rapporteres, hos patienter der får foretaget ekkokardiografi som led i embolikilde udredning, end patienter der får foretaget ekkokardiografi af anden årsag [123]–[125], og en nyere systematisk analyse [127] fandt ikke fænomenet associeret med underliggende klappatologi, inflammatorisk sygdom, aterosklerotisk risikoprofil eller øget forekomst af cerebrovaskulær tromboemboli. Der er således ikke evidens for hverken medicinsk eller kirurgisk behandling af Lambl's vegetationer.

## 2.5 Hjerteklapsygdomme

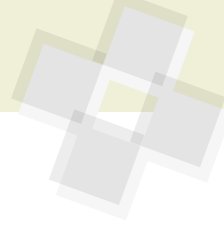
### 2.5.1 Mitralklapsygdom

Patienter med mitralklapsygdom har en betydeligt øget risiko for udvikling af AF. Denne risiko er yderligere forøget ved mitralklapstenose (MS), hvor prævalensen af AF blandt >65-årige, med svær MS er beskrevet til 74% [128]. Risikoen er også høj blandt yngre patienter med MS, med prævalenser af AF på 17% hos 21-30 årige, 45% blandt 31-40 årige, 60% af 41-50 årige og 80% blandt dem >51 år [129]. Brug af systematisk Holter-monitorering har vist at halvdelen af patienter med MS og sinusrytme havde paroxysmer med asymptomatisk AF [129]. Således er AF formentlig hovedårsagen til den øgede risiko for emboliske events hos patienter med reumatisk mitralklap sygdom, omend kombinationen af AF

og MS øger risikoen betragteligt. I Framingham-studiet har man påvist en 17 gange øget risiko for stroke ved AF og MS, sammenlignet med en 5 gange øget risiko for stroke ved AF uden MS [16]. Den årlige risiko for stroke ved svær MS uden AF er 0,85% sammenlignet med 5,7% hos patienter med kombineret MS og AF [130]. Der anbefales opstart af warfarin (ikke NOAK) til patienter med svær MS og embolifænomener, og tilsvarende hos patienter med MS og et meget stort venstre atrium (venstre atrium volumen index >60 ml/m<sup>2</sup>) – selv uden påvist AF [131].

Betydning af anden mitralklapsygdom, for udvikling af iskæmisk stroke, er tvivlsom. I et kohortestudie fra USA, der inkluderede 1079 patienter med mitralprolaps, uden tidligere stroke, kunne man påvise en beskedent årlig risiko for iskæmisk stroke på 0,45%. Denne risiko var samlet set 2 gange højere end forventet, og hos undergruppen af patienter, hvor ekkokardiografien var foretaget på baggrund af mistanke om prolaps (44% af patienterne) var risikoen ikke forøget [132].

Mitralringskalcifikation (MAC) forekommer hyppigere hos ældre patienter med hypertension, diabetes og nyresygdom, og der er studier, der viser en øget forekomst af iskæmisk stroke hos patienter med mitralringskalcifikation. Disse fund er dog ikke konsistente i litteraturen: I Framingham Heart Study blev 1159 patienter fulgt i 8 år og MAC viste sig at associeres med iskæmisk stroke (HR 2,1) efter multivariat analyse [16]. I Strong Heart Study [133] havde 9% af 2723 deltagere MAC. MAC var associeret til iskæmisk stroke med en hazard ratio på 3,2. I den multivariate analyse, efter bl.a. korrektion for hypertension, diabetes og nyresygdom, var der stadig en statistisk signifikant sammenhæng (HR 1,9 p=0,04). Studiet kunne dog ikke korrigeres for AF [133]. I Cardiovascular Health Study viste man, blandt 5888 patienter, en signifikant øget risiko for iskæmisk stroke, der dog svandt ved korrektion for confoundere [134]. Et lignende resultat er opnået i en subgruppe på 2680 patienter uden stroke, hvor MAC var associeret til strokes verificeret på MR-scanning, men denne association forsvandt ved korrektion for confoundere [135]. Således medfører fundet af en kalcificeret mitralring ingen selvstændig behandlingsindikation,



men kan bruges som markør for en betydende vaskulær risikoprofil.

## 2.5.2 Aortaklapygdom

Aortaklapstenose er også en sygdom der associerer med hypertension, diabetes, tobak, hyperkolesterolemie og en øget risiko for udvikling af AF[136].

Selvom kasuistikker er blevet publiceret med embolisering af kalk fra en aortaklapstenose, har flere studier bekræftet at aortaklapssklerose og aortaklapstenose ikke er uafhængigt associeret med øget risiko for iskæmisk stroke[133], [135], [137].

## 2.5.3 Protese klapper

Trombedannelse og embolisering er hyppig hos patienter med klapprotoser. Risikoen er størst ved mekaniske klapper, specielt i mitalposition, og ved suboptimal antikoagulation[138].

Patienter med klapprotoser har også en øget risiko for endocarditis med vegetationer eller dannelsen af pannus på protesen, som potentielt kan embolisere[139].

Vurdering af patienter med klapprotoser sker oftest bedst ved kombination af TTE (transthorakal ekkokardiografi) og TEE (transøsofageal ekkokardiografi). Selv hvis TEE udkommer uden påviselig trombemateriale på protese klapper, skal mistanken opretholdes, ved holdepunkter for embolisk genese, særligt ved mekaniske klapper og hvis antikoagulationsbehandlingen har været suboptimal[140].

## 2.6 Arterio-arterielle embolier

I konstruktionen af begreberne kryptogent stroke eller ESUS valgte man oprindeligt en antagelse om at aterosklerotisk sygdom, uden signifikante (>50%) stenoser i carotider eller cerebrale grenarterier, ikke udgjorde tilstrækkelig forklaring på patientens tromboemboliske event[1]. Senere data taler dog kraftigt for at revidere denne opfattelse. Observationelle studier har vist at non-stenoserende plaques  $\geq 3$ mm i tykkelse i carotisarterierne er signifikant mere prævalent ipsilateralt til det iskæmiske afficerede område ved ESUS[141], og 20% af patienter med ESUS er vist at have blødningsstigmata i rumperede ipsilaterale, men non-stenoserende carotis-plaques[142]. Mi-

croateromatose i arteria basilaris har også været impliceret som årsag til pontine infarkter, hvis diameter var over 2,0 cm på diffusionsvægtede optagelser[9] the definition of embolic strokes of undetermined source (ESUS. Disse tilfælde er omfattet af ESUS-definitionen, hvorved opmærksomheden uhensigtsmæssigt ledes mod mere centrale embolikilder - og bort fra den sandsynlige culprit-læsion.

### 2.6.1 Aterosklerotiske aorta plaques

Omkring 45% af befolkningen over 45 år har aterosklerotiske plaques i deres aorta[143], og denne forekomst er associeret med iskæmisk stroke og TIA[144]. Kompleks aortikal ateromatose med ulcerationer (>4mm), ikke-kalcificerede eller mobile ateromer findes hos ca. 8% af befolkningen[143] og hos 35% af »højrisiko« patienter med non-valvulær AF [145]. Denne gruppe havde, på 13 måneders opfølgning, en fire gange øget risiko for stroke i forhold til tilsvarende patienter med atrieflimren, men uden aortikale plaques.

Dynamiske optagelser har påvist at aorto-arteriel cerebral embolisering endda kan lade sig gøre fra komplekse plaques i proximale aorta descendens (efter afgang af cerebrale grene) grundet retrogradt flow i tidlig diastole[146], [147] ulcerated, or superimposed thrombi. Der er også påvist en klar association mellem sådanne læsioner - med eller uden betydende aortainsufficiens - og cerebralt iskæmiske events, men graden af kausalitet er ikke klarlagt, og fundet af aortikal ateromatose skal nok primært betragtes som en markør for generaliseret aterosklerotisk sygdom og tromboembolisk risiko[148], [149]. I overensstemmelse hermed, har et mindre studie foreslået ESUS patienter opdelt i 2 væsentligt forskellige risikoprofiler afhængig af graden af aterosklerotisk patologi[150]. CT skanning er ekkokardiografi overlegen i billedannelse af sygdom i aorta[151]. Effektiv statinbehandling er velindiceret i alle tilfælde. Ved kompleks ateromatose (plaques >4 mm i tykkelse, med ulcerationer eller med mobile elementer) anbefales trombocythæmmende behandling, mens indikationen for primærprofylaktisk trombocythæmming er mindre sikkert dokumenteret ved simpel ateromatose[152].

### 2.6.2 Mobile aorta tromber

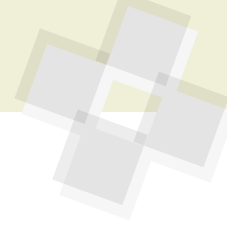Store mobile aorta tromber er sjældne, men kan være årsagen til embolisering både til CNS, tarmsystemet og underekstremiteterne. Tromberne kan sidde på et plaque, men også opstå på en »rask« aortavæg[153]. Risikofaktorer er rygning, hyperkoaguabile tilstande, vaskulitis, iatrogene skader (kateterlæsion), stofmisbrug, etc. Som ved plaques, er CT skanning bedste diagnostiske test [151]. Behandlingen er heparin og AK-behandling efterfølgende. Store tromber kan også behandles med aortastentning (Thoracic endovascular aortic repair:TEVAR), eller fjernes kirurgisk[154].

### 2.6.3 Aortadissektion

Akut aortadissektion forekommer med en incidens på ca. 6 / 100.000 pr år[155]. Særligt dissektioner der involverer aorta ascendens (Stanford type A) er akut livstruende med en præ-hospitalsmortalitet på 50% og stigende med ca. 2% per time, hvis ikke patienten bringes til thoraxkirurgisk intervention. Omkring 75% af akutte aortadissektioner forekommer hos patienter med gængse risikofaktorer, særligt hypertension og rygning, men ses også betinget af aortopati ved bindevævssygdomme som Marfan, Ehlers Danlos og Loey-Dietz eller Turner syndrom, med eller uden bicuspid aortaklap og coarctation af aorta[156], [157].

Omkring 6% af patienter med akut aortadissektion, præsenterer sig med tegn på transient eller persisterende cerebral iskæmi på grund af dissektion til cervicocerebrale arterier eller embolisering fra tromber ved læsionen i aorta[158]. Omvendt beskrives op til 1,7% af stroke-patienter, der evalueres m.h.p. trombolysse, at have underliggende aortadissektion[159]. Trombolytisk behandling kan være fatalt ved akut aortadissektion.

Klassiske symptomer, som smerter i brystet og mellem skulderblade forekommer kun hos cirka halvdelen af patienter med Stanford type A aortadissektion og samtidig iskæmisk stroke[159], [160], antageligt på grund af kortikale symptomer som amnesi, afasi og bevidsthedspåvirkning[160]. Synkope eller kramper, som kan skyldes global cerebral hypoxi eller forbigående hæmodynamisk kollaps, bør ligesom tegn på spinal iskæmi og perifer neuropati skærpe opmærksomheden på en relation mellem



den neurologiske præsentation og eventuel aortadissektion[160].

Den prognostiske betydning af cerebrovaskulær involvering, ved akut aortadissektion, kan ikke statistisk opgøres med sikkerhed, men kompromittering af andre grenarterier til forsyning af overekstremitet, koronararbejdet, nyrer eller mesenteriet medfører en 3-9 gange øget mortalitet under primære indlæggelse[158], [161], [162].

## 2.7 Paradoks embolisering gennem PFO/ASD

Persisterende foramen ovale (PFO) findes hos 20–34% af befolkningen og med højest prævalens hos yngre[163]. I føtallivet passerer iltet blod fra placenta via ductus venosus til højre atrium, for herfra uhindret at passere gennem foramen ovale til venstre atrium og fordeling i fosterets systemkredsløb. Kort efter fødslen og udfoldelse af lungerne, vender trykgradienten mellem atrier, og det tynde septum primum trykkes op mod septum secundum som en klap til aflukning af ostiet. Ved ufuldstændig sammengroning af disse septae efterlades således en »ventil-funktion«, hvor forbigående øgning af trykket i højre atrium kan tillade passage af venøst blod til venstre atrium. Trombemateriale som transporteres med de venøse tilbageløb til højre atrium, vil således også under ganske bestemte trykforhold kunne passere gennem PFO-kanalen til »paradoks embolisering« i det systemiske kredsløb i stedet for at blive fibrinolyseret i pulmonalkredsløbets kapillærer.

I en situation, hvor dyb venøs trombose medfører massiv lungeemboli med akut trykstigning i hjertets højresidige kamre, visualiseres undertiden på CT og ekkokardiografiske undersøgelser en trombe fastklemt eller under passage gennem PFO-kanalen. Under disse omstændigheder betragtes samtidigt iskæmisk stroke som kausalt associeret. Under hoste eller brug af bugpresse (eksempelvis Valsalvamanevære) forøges det intrathorakale tryk og hindrer venøst tilbageløb til højre atrium. Ved pludselig afslutning, af en sådan manøvre, strømmer ophobet venøst blod tilbage til højre atrium og kan skabe tryk- eller flowforhold der muliggør kortvarig veno-arteriel shuntning gennem et evt. PFO eller egentlig atriaseptumdefekt. Dette forhold - og tidsmæssigt

sammenfald med ankomst af tromboseret veneblod til højre atrium - er forudsættningen for paradoks embolus som mekanisme for cerebrovaskulært iskæmisk insult.

Epidemiologisk association mellem persisterende foramen ovale (PFO) og kryptogent stroke er beskrevet i en række observationelle studier[164]–[167]. Da kausal sammenhæng mellem PFO og TIA/stroke kun ganske sjældent kan påvises for den enkelte patient, og PFO er et almindeligt strukturelt fund, hviler mistanken om PFO-relateret embolisk genese på fraværet af anden sandsynlig forklaring (efter grundig eftersporning af en sådan). Samtidig viser opgørelserne at tilstedeværelsen af PFO ikke alene udgør en tilstrækkelig risikofaktor for TIA eller iskæmisk stroke[168], [169]. Flere karakteristika ved PFO og omgivende kardielle strukturer fortjener derfor omtale.

Evidensen for behandlingsmæssige overvejelser vil først blive gennemgået efterfulgt af en opregning af mekanismer der kan ligge til grund for øget recidiv-embolisk risiko hos patienter med PFO. Anden systemisk embolisering til for eksempel koronararterierne, ekstremiteterne eller andre organer kan med rimelighed håndteres på lige fod med cerebralt emboliske tilstande, omend evidensen er sparsom. Ligeledes kan evidensen for PFO-associerede risici og behandlingsindikationer rimeligvis ekstrapoleres til at omfatte andre strukturelle abnormiteter, der muliggør veno-arterielle shunts.

### 2.7.1 PFO-associerede risikofaktorer

Paradox embolisering kan intuitivt tænkes at forekomme hyppigere hos patienter med øget risiko for venøse tromber. Foruden kausistiske beskrivelser af dette, findes kun en mindre opgørelse af 125 konsekutive patienter med iskæmisk stroke, hvor forekomsten af faktor V Leiden mutation og protrombin mutation G2021A forekom 4-5 gange hyppigere hos patienter hvor det iskæmiske stroke vurderedes PFO-relateret [170].

Et atriaseptum aneurisme, der defineres som et spontant flagrende atriaseptum, med bevægelse >10 mm ind i højre eller venstre atriekavitet[171], findes hos ca. 1% af baggrundsbefolkningen[172], og er rapporteret op til 3 gange hyppigere hos patienter med kryptogent iskæmisk stroke eller TIA[173]–[175]. Retrospektive opgørelser har derfor rejst mistanke om en kausal sam-

menhæng mellem atriaseptumaneurisme og tromboembolisk sygdom[173], [176], [177], og der har været fremsat teorier om øget risiko for paradoks embolisering gennem PFO eller lokal aktivering af protrombotiske kaskader. Atriaseptum aneurismer er imidlertid også associeret med øget forekomst af defekter i atriaseptum, herunder PFO, og med mitralklapsprolaps samt atrielle arytmier [178], [179], som i sig selv er potentielle risikofaktorer og kan være medvirkende forklaring på høj tilbøjelighed for gentagne iskæmiske strokes hos denne patientgruppe[180]. I de tre positive PFO-lukningsstudier publiceret i 2017 [176], [181], [182], havde 20-35% af de inkluderede patienter kombineret atriaseptum aneurisme og PFO. Subgruppen havde øget beskyttende effekt af PFO-lukning i en metaanalyse[183], men det er usikkert i hvilken grad dette betinges af selve lukningen eller stabilisering af atriaseptum og forebyggelse af atriell dysfunktion, trombogene flowforhold og -arytmier.

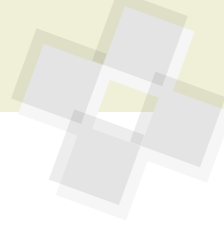
Cava inferior klappen (valvula eustachii) er en føtal struktur, som i voksenlivet er påviseligt associeret med PFO-forekomst i op til 70% af tilfældene [184], og er rapporteret med en forekomst på 48% hos patienter med kryptogent stroke[185] og hos 68% (mod 33% i en kontrolgruppe) af patienter med formodet paradoks embolisk event[184].

Tilsvarende er et Chiari netværk (net lignende struktur) også associeret med en høj rapporteret forekomst af PFO[184], med indici på større potentiel højre-venstre shunt og flere recidiver af paradoks embolisering hos patienter der afventede PFO-lukkende procedure[179].

Som det fremgår ovenfor, er tromboembolisk risiko ved atriaseptum aneurisme, en cava inferior klap og et større Chiari netværk tæt knyttet til tilstedeværelsen af PFO. I modsætning til forekomsten af PFO i sig selv, er de tre nævnte strukturelle forhold rapporteret uafhængigt associeret med kryptogent iskæmisk stroke, og rapportering af disse faktorer har været foreslået til underbyggelse af en sekundærprofylaktisk effekt ved PFO lukning[177].

### 2.7.2 Medicinsk behandling ved stroke og PFO

Hos patienter uden anden sandsynlig forklaring på systemisk tromboemboli og påvi-



selig mulighed for signifikant shunt gennem ASD/PFO, kan risikoen for recidiv af eventuel paradoks embolisering logisk tænkes reduceret ved to adskilte eller kombinerede metoder: 1) Antikoagulationsbehandling for at forebygge dannelsen af venøse tromber. 2) Lukning af PFO/ASD, for at forhindre paradoks embolisering.

I en meta-analyse af retrospektive data fra 2018 som sammenlignede AK-behandling med pladehæmmere hos patienter med PFO, fandt man en odds ratio på 0,88 til fordel for AK-behandling (CI, 0,83-0,92,  $p < 0,00001$ ) i forhold til at forebygge tilbagevendende iskæmisk stroke [186]. Et mindre prospektivt studie (PICSS) randomiserede patienter ( $n=98$ ) med PFO og kryptogent stroke til warfarin (INR 1,4-2,8) eller aspirin (325 mg x 1 dagligt) og fandt en ikke signifikant hazard ratio på 0,52 (0,16-1,16,  $p=0,28$ ) til fordel for warfarin [187]. CLOSE studiet randomiserede patienter  $< 61$  år med PFO og kryptogent stroke 1:1:1 til pladehæmmer, PFO lukning eller vitamin K-antagonist (INR 2-3) og fandt en hazard ratio på 0,44 (0,11-1,48) til fordel for VKA over trombocythæmning [176]. P-værdien er ikke oplyst i fravær af sufficient styrke i denne del af studiet.

I en prædefineret subgruppeanalyse af NAVIGATE ESUS – patienter med påvist PFO (534 patienter sv.t blot 7% af de inkluderede) fandtes recidiv events hos 2,6 % på rivaroxaban behandling, mod 4,8% på aspirin behandling ( $p=0,33$ ) [188]. Samme forfattere har i en metaanalyse, som inkluderer deres egne data, samt data fra PICCS [187] og CLOSE [176], vist en samlet fordel ved AK-behandling (OR 0,48, CI (0,24-0,96),  $p=0,04$ ) [188]. I undergruppen af patienter med et PFO i RE-SPECT ESUS fandtes ikke nogen forskel på antallet af events med 5,0% i dabigatran og 5,3% i aspirin gruppen [7]. I RE-SPECT ESUS var det tilladt at få lukket PFO, modsat i NAVIGATE ESUS, hvor det var en forudsætning for deltagelse i studiet, at man ikke fik lukket PFO. Dette kan være en mulig forklaring på forskellen mellem de to studier. PFO-relaterede konklusioner fra NAVIGATE ESUS og RE-SPECT ESUS kompromitteres også betydeligt af at kun 7% af patienterne havde fået påvist PFO, mens tidligere opgørelser har rapporteret PFO prævalenser op til 40% hos patienter med kryptogent stroke [166]. Man kan

spekulere på om patienter med betydende PFO'er er blevet holdt ude af studierne og i stedet sendt til PFO-lukning, efterladende patienter med små insignifikante PFO'er, hvor der heller ikke er teoretisk grund til at tro på øget beskyttelse ved NOAK.

Samlet synes AK-behandling, i sammenligning med trombocythæmning, at kunne reducere forekomsten af nye iskæmiske strokes hos patienter med PFO og kryptogent stroke, men dokumentationen er begrænset. Der mangler randomiserede studier med tilstrækkelig styrke, som sammenligner AK-behandling med pladehæmmere og perkutan PFO-lukning.

### 2.7.3 Perkutan PFO-lukning

Perkutan PFO-lukning foregår med et device, der har to skiver, som placeres på hver side af atriaseptum, og på den måde klemmer PFO-kanalen sammen, så den lukkes. Selve proceduren varer 15-45 min og foregår ved, at man i lokalbedøvelse gennem et indstik i vena femoralis krydser PFO kanalen med en wire. Over denne wire føres afleveringskateteret til venstre atrium og den venstreatrielle skive foldes ud. Herefter trækkes venstre-atrieskiven op mod atriaseptum og højre-atrieskiven foldes ud. Positionen af deviceet kontrolleres med intrakardiel ekkokardiografi før det frigives. Kontrol efter PFO-lukning foregår ca. 3 måneder efter proceduren med transthorakal ekkokardiografi, hvor device position og evt. residualshunt undersøges med indgift af agiteret saltvandskontrast og Valsalvamånvæ. Hvis der ikke findes shunt, er der ikke behov for yderligere kardiologisk opfølgning. Hvis der er residualshunt, planlægges en ny kontrol, da erfaringen viser at mindre residualdefekter lukkes i de første år efter proceduren. Den tekniske succesrate er tæt på 100% [189] og ved 1 års kontrol er rapporteret effektiv lukning (fravær af større residualshunt) hos 93-96% og komplet lukning af PFO kanalen hos ca. 75% [190]. De eneste tilgængelige devices som har dokumenteret effekt i studiesammehæng er Amplatzer PFO Occluder og Gore CARDIOFORM Septal Occluder/Hexex. Der findes andre godkendte devices på markedet, men der er ikke lavet studier, der direkte sammenligner de enkelte devices.

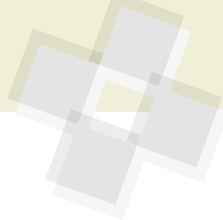
Randomiserede data, der kunne påvise en beskyttende effekt af PFO-lukning hos

patienter med kryptogent stroke, har været længe undervejs, til dels fordi devices til PFO-lukning blev godkendt og anvendt bredt i Europa inden protokolleret dokumentation var sikret.

Der er i alt lavet 6 studier, som har randomiseret patienter med kryptogent stroke og PFO til enten medicinsk behandling eller perkutan PFO-lukning plus medicinsk behandling. De første tre studier, CLOSURE-1 [191], PC-TRIAL [192], og RESPECT [193] blev publiceret i 2012 og 2013, og opnåede ikke statistisk signifikans for en beskyttende effekt af PFO lukning i forhold til medicinsk behandling. Multiple forklaringer på de skuffende resultater er blevet fremdraget, inklusiv manglende »power«, et ineffektivt device, lav adhærens til randomisering ved lave lukkerater og høj grad af overkrydsning mellem studierne arme. Dertil inkluderes relativt mange patienter, med konkurrerende forklaring i form af kardiovaskulære risikofaktorer, og definitionen af TIA var ganske uklare og uden krav om fund på MRI. Patienter med PFO-karakteristika, der kunne indikere høj paradoksembolisk risiko, var muligvis holdt ude af studierne og tilbudt lukning på forventning om effekt.

I 2017 og 2018 blev publiceret langtidsopfølgning på RESPECT [193], RESPECT-FU [181] samt tre nye studier, CLOSE [176], REDUCE [182] og DEFENSE-PFO [194]. DEFENSE-PFO (Device Closure Versus Medical Therapy for Cryptogenic Stroke Patients With High-Risk Patent Foramen Ovale). Inklusionen til disse studier var blevet skærpet, så patienternes aterosklerotiske risikofaktorer var minimerede, lakunære infarkter for praktiske forhold holdt ude, og iskæmisk stroke eller TIA skulle underbygges af fokale symptomer varende  $> 24$  timer eller radiologisk verificeret iskæmi (dvs et højst selekteret udvalg af TIA tilfælde ifht dansk klinisk diagnostisk praksis). Derudover blev der i CLOSE og DEFENSE-PFO kun inkluderet patienter med »høj-risiko PFO« defineret som stor shunt ( $> 30$  bobler i venstre hjertehalvdel, ved agiteret saltvandskontrast (CLOSE) eller  $> 2$  mm mellem septum primum og secundum (DEFENSE-PFO)) og/eller et atriaseptum aneurisme.

Alle fire studier viste at PFO-lukning i tilskud til medicinsk behandling var bedre til at forhindre nye iskæmiske strokes, end medicinsk behandling alene. Patientkarak-



teristika og resultater af de randomiserede undersøgelser af PFO-lukkende procedure er opsummeret i tabel 6.

Der er siden publikationen af de originale data, fremkommet multiple meta-analyser af data fra de 6 ovenstående randomiserede kliniske studier. Samlet set er der randomiseret 1889 patienter til PFO-lukning og 1671 til medicinsk behandling med en gennemsnitlig opfølgning på 3,8 år. Hos PFO patienter var der samlet 37 events (2,0%) og hos patienter i medicinsk behandling 77 events (4,6%) hvilket giver en oddsratio på 0,38 (95% CI 0,18-0,80) og NNT på 37 for

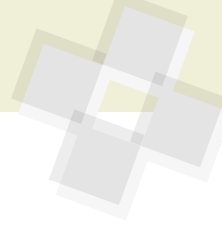
at forebygge et event[183]. Dette svarer omtrent til 1 forebygget iskæmisk stroke per 100 patientår med implanteret device[195], og argumenterer for udvælgelse af unge patienter. Hos patienter med større højre-venstre shunt eller PFO kombineret med atriaseptumaneurisme og alder <45 år opnås større beskyttelse med OR 0,18 (95%CI 0,07-0,45, p=0,0003) med NNT på 21. Overordnet set er forskellen i events drevet af iskæmisk stroke og ikke TIA eller død[183], [196].

Samlet set kan man konkludere at PFO-lukning har sin plads hos yngre patienter

(18-60 år) med iskæmisk stroke/TIA, hvor grundig udredning ikke identificerer konkurrerende årsager, og hvor anamnesen og klinisk neurologisk og neuro-radiologisk vurdering taler for paradoks embolisk genese. Hvis man således stringent anvender PFO-lukning til patienter med karakteristika som i REDUCE (inkl. gennemsnitsalder 45,2 år), ender procedurernes cost-effectiveness på ca. 20.000 engelske pund per vundet kvalitets-korrigeret leveår (QALY)[197]. I denne opgørelse er ikke medregnet omkostninger ved at udrede og identificere relevante patienter.

**Tabel 6: Studier af PFO-lukning:**

Studie	PFO lukker	N	Inklusionskriterier	Endepunkter	Resultater	Kommentarer
Closure [191]	STARFlex Closure System	909	18-60 år TIA eller iskæmisk stroke indenfor 6 md. PFO.	Komposit af død (0-30 dage), Neurologisk død (>30 dage); iskæmisk stroke eller TIA ved 2 års FU	2 års FU: HR 0,78 95% CI [0,45-1,35]; p=0,37	Ineffektivt device med lav lukkerate (86%) og høj forekomst af venstreatrielle tromber på lukkedisken.
PC-Trial [192]	Amplatzer PFO Occluder	414	18-60 år Iskæmisk stroke, TIA eller anden systemisk tromboembolisk event (alle billeddiagnostisk verificeret). PFO.	Komposit af død, iskæmisk stroke, TIA eller perifer emboli efter 4,5 år FU	4 års FU: HR 0,63; 95% VI [0,24-1,62] p=0,34	Type 2 fejl, overkrydsning fra medicinsk til PFO arm (12%)
RESPECT [193] [181]	Amplatzer PFO Occluder	980	18-60 år Iskæmisk stroke eller radiologisk verificeret TIA indenfor 270 dg. PFO.	Tidlig død (30-45 dage), iskæmisk stroke eller TIA.	2,1 års FU: HR 0.49; 95% CI [0.22-1.11]; p=0.08).  5,9 års FU: (HR 0.55; 95% CI [0.31-0.99]; p=0.046)	Uens dropout (9,2% i PFO versus 17,2 i medicinen armen)
REDUCE [182]	Gore Helex Septal Occluder eller Cardioform Septal Occluder	664	18-59 år. Klinisk iskæmisk stroke eller neurologisk verificeret TIA indenfor 180 dg. PFO.	Co-primære endepunkter: Klinisk stroke og nye hjerneinfarkter	3,2 års FU: Primære EP: HR 0.23; 95% CI [0.09-0.62]; p=0.002 Nye hjerneinfarkter: RR 0.51; 95% CI [0.29-0.91]; p=0.04	Ikke kontrolleret mod AK beh. 2:1 randomisering (PFO + medicin vs. medicin)
CLOSE[176]	Alle devices	663	16-60 år. Neuroradiologisk verificeret iskæmisk stroke/TIA. PFO med atriaseptum aneurisme og/eller stor shunt (>30 bobler)	Stroke	5,3 års FU: HR 0.03; 95% CI [0.00-0.26]; p<0.001	1:1:1 randomisering (PFO lukning+pladehæmmer: pladehæmmer:AK beh.)
DEFENSE PFO [194]	Amplatzer PFO Occluder	120	Klinisk iskæmisk stroke eller neurologisk verificeret TIA indenfor 180 dg. Høj-risiko PFO (Atriaseptum aneurisme og/eller >1mm diastase	Iskæmisk stroke, død eller større blødning (TIMI definition) efter 2 års FU	0 events i PFO gruppen imod 12,9% 2 års eventrate i den medicinske arm (p=0,013)	Studiet termineret før tid (grundet lav inklusionsrate og publikation af CLOSURE-1). Kun inklusion på 2 centre. Højere eventrate end forventet i den medicinske arm.



## 2.7.4 Komplikationer til PFO-lukning

Den hyppigste komplikation til PFO lukning er post-procedure atrieflimren, der ofte opstår indenfor 45 dage efter proceduren og som ses hos ca. 5% [198].

Øvrige alvorlige komplikationer har en incidens på ca. 2,6 % i studiesammenhæng. Device embolisering, tamponade og device trombose har hver især en incidens på ca. 1%. Erosion af atrievæggen og endocarditis er alvorlige komplikationer men er kun kasuistisk beskrevet [186]. Risikoen for død og behov for åben hjertekirurgi er <1:1000. Mindre komplikationer er beskrevet med en incidens på ca. 1,5% [198]–[200].

## 2.7.5 Medicinsk behandling efter PFO device-lukning

I de randomiserede studier, der kunne påvise signifikant beskyttende effekt af PFO-lukning, var protokolleret livslang antitrombotisk (eller antikoagulations-) behandling i begge grupper.

Post-procedure AF er oftest forbigående og hos disse patienter er der fundet en lav risiko for iskæmisk stroke. Derfor har det været foreslået at behandle kortvarigt med antikoagulantia [201]. Hos patienter med AF opstået > 45 dage efter proceduren eller som har persisterende AF behandles iht. AF-guidelines. For at undgå devicetrombose anbefales det at fortsætte ASA eller clopidogrel i 6 måneder efter proceduren, uanset om AF samtidig betinger behandling med vitamin K-antagonist (INR 2-3) (Ref: praksis på invasive centre i DK i 2019). NOAKs er ikke undersøgt i denne sammenhæng med endocardielt placeret fremmedlegeme, og erfaringen fra de mekaniske hjerteklapper viser klart at NOAK øger risikoen for blødning, devicetrombose og iskæmisk stroke, sammenlignet med vitamin K-antagonist [202]. Når PFO-devicet, efter 6 måneder, er endothelialiseret kan man behandle ud fra gældende AF-guidelines.

Der findes ingen prospektive randomiserede data, der støtter komplet seponering af antitrombotika, når devicet forventes endothelialiseret efter 6 mdr. I en retrospektiv analyse af 82 patienter, med særdeles lav aterosklerotisk risiko, som stoppede trombocythæmning mediant 7 mdr efter proceduren, fandtes dog efter median opfølgningstid på 7 år ingen recidiv af iskæmiske events [203]. Med forbehold for evidensni-

veauet, synes det således forsvarligt, hos gruppen med særdeles lav aterosklerotisk risiko, IKKE at anbefale livslang trombocythæmmende behandling, når PFO-lukning er foretaget.

## 2.8 Pulmonale A/V malformationer

Pulmonale arterio-venøse malformationer (AV-fistler) er en sjælden årsag til iskæmisk stroke. AV-fistler er hyppigt forekommende hos patienter med Mb Osler. Små AV-fistler giver næppe forhøjet risiko for iskæmisk stroke, men store shunts kan potentielt skabe mulighed for paradoks embolisering til arteriesystemet.

Pulmonale AV-malformationer bør mistænkes i forbindelse med saltvandskontrast indgift, hvor man ofte ser en betydelig shunt, uden brug af Valsalvamanevrer. Shunten ses som regel tydeligt kommende fra lungevenerne efter 4-6 hjertecykler [204]. Det kan være nødvendigt at foretage en TEE-undersøgelse, for at være sikker på, hvor kontrastboblerne kommer fra (se nedenfor). Den endelige diagnose stilles ved en CT-angiografi, eller en kontrast-angiografi af pulmonalkredsløbet. Store shunts lukkes ved coiling [205]. Der findes en lang række kasuistiske rapporteringer om pulmonale AV-fistler hos patienter med stroke [206], men ingen større serier, som har kunnet bevise at lukning af disse shunts, reducerer risikoen for nyt stroke.

Hos patienter med Mb Osler, tilbydes lukning af pulmonale AV-malformationer af hensyn til såvel risikoen for paradoks emboli, men også grundet hypoxi, hæmoptyse, hæmothorax, cerebral abscedering med flere [207], [208]. Der er dog ikke nogen anbefalinger om at lukke små, og tilfældigt fundne AV-fistler, hos patienter med iskæmisk stroke [206]. Ved fund af en stor shunt (eventuelt flere AV-fistler), bør man konsultere ekspertise inden for udredning og behandling af Mb Osler på Odense Universitetshospital.

## 2.9 Patienter med medfødt hjertesygdom

For patienter med medfødt hjertesygdom gælder samme overordnede principper som for alle øvrige patienter. Herudover er det

vigtigt at være opmærksom på følgende specielle risici hos denne patientgruppe.

Patienter med cyanose grundet højre-til-venstre shunt (som f.eks. ved Eisenmenger syndrom (skillevægsdefekt, højt pulmonaltryk og shunt fra højre til venstre) eller univentrikulære kredsløb, som stadig er cyanotiske grundet manglende omdirigering af det venøse blod fra underkroppen (TCPC-komplettering), har høj risiko for såvel paradoks tromboemboli som systemisk luftembolisering fra intravenøs medicinadministration. Disse patienter behandles med AK-behandling på lav tærskel, men altid efter konference med specialist i medfødt hjertesygdom. For at beskytte mod luftembolier, eller embolier fra medicin, som er insufficient opløst, anvendes altid filter på intravenøse adgange [209].

Cyanotiske patienter med kompensatorisk erythrocytose og hyperviskositet kan også udvikle iskæmisk stroke, hvis hæmatokritten bliver for høj (> 70 %) [209].

Patienter med nyindsatte devices, med en »metalskive« på arteriesiden, f.eks. en ASD-lukker, skal behandles med pladehæmmer i minimum 6 måneder, for at undgå trombose på devicet og potentiel embolisering [210].

Patienter, som er opereret i atrie (f.eks. med Mustard-operation), har øget risiko for atrielle arytmier, som kan være subkliniske [211]. Det er derfor vigtigt med grundig udelukkelse af evt. subkliniske arytmier med Holter/telemetri, hvis en patient med en opereret hjertefejl udvikler iskæmisk stroke [211]. Ved spørgsmål og i tvivlstilfælde bør man henvende sig til en af landets højtspecialiserede klinikker for kongenitte hjertesygdomme (AUH, OUH, RH).





## 3. Udredning for kardiell embolikilde

Udredningen af patienter med iskæmisk stroke og TIA sker først og fremmest af hensyn til optimal håndtering af sekundærprofylaktiske tiltag - altså for forebyggelsen af nye cerebrale iskæmiske events. En del af de gjorte fund i opsporingen af kardielle embolikilder, medfører dog også behandlingsindikation af hensyn til symptomlindring og prognoseforbedring for kardielle lidelser. Ved endocarditis, myokardieinfarkt, aortadissektion mfl. kan den kardiologiske behandling sågar være det mest presserende. Mistanke om sådanne akutte tilstande tilsidesætter selvfølgelig de almindelige anbefalinger, om først at udrede for de hyppigst forekommende risikofaktorer og forklaringer på iskæmisk stroke.

Patienter med iskæmisk stroke på baggrund af aterosklerotisk sygdom i halskar og intracerebrale arterier, har også påviseligt højere risiko for kardiovaskulær sygdom og mortalitet[212]. Man kunne derfor argumentere for at denne gruppe - som ikke undersøges for kardiell embolikilde - alligevel kunne have gavn af kardiologisk udredning. Netop disse patienter har dog god indikation for risikomodifikation og medikamentel sekundærprofylakse, som iværksættes ifm. iskæmisk stroke/TIA (nNBV om sekundærprofylakse). I fravær af kardielt relaterbare symptomer som f.eks. angina, vil eftersporing af f.eks. koronar aterosklerotisk sygdom, i vid udstrækning være uden terapeutisk konsekvens[212].

Som nævnt i kapitel 1, bidrager klassifikation af iskæmisk stroke patienter efter TOAST og CCS til at sandsynliggøre en eller flere tilgrundliggende årsager, men udelukker ikke de mindre sandsynlige faktorer som medvirkende. Tilvalget af ekkokardiografisk undersøgelse på lav tærskel er forbundet med patient-bekymring og -ubehag og et højere ressourceforbrug til undersøgelser, der viser sig uden terapeutisk konsekvens. Ved restriktiv anvendelse af ekkokardiografi til patienter, hvor summen af andre gode forklaringer (aterosklerotiske forandringer og alder) ikke vurderes sufficente, introduceres til gengæld en uundgåelig risiko for at overse de sjældent forekommende kardielle embolikilder, som også forekommer hos de svært aterosklerotiske stigmatiserede. Begrebet »cost-effectiveness« i udredningen er her særdeles relevant, men også så tilpas

moderne, at der endnu ikke foreligger nævneværdig evidens.

I afdækningen af sandsynlig genese til iskæmisk stroke/TIA, identificeres ofte multiple og overlappende risikofaktorer. Derfor er omfanget af berettiget kardiell embolikildeudredning sjældent absolut defineret, men beror på skøn og kompleks integration af patientkarakteristika og litteratur, som gennemgås i det ovenstående. Komplexiteten i beskrivelse af generelle retningslinjer, der kan anvendes i håndtering af den enkelte patient, afspejler sig også i en eklatant international mangel på veldefinerede udredningsalgoritmer.

Skrivegruppen bag denne kliniske klaringsrapport finder at udredning for kardiell embolikilde bør ske når kliniske og neuroradiologiske fund indikerer en embolisk genese, og når der ikke identificeres vaskulær sygdom, der kan forklare den observerede intracerebrale læsion. Som det generelt gør sig gældende, sker udredning og valg af undersøgelser på baggrund af kliniske spørgsmål med potentiel behandlingsmæssig konsekvens (»need to know«). Det er skrivegruppens ambition at bidrage til styrkelse af det tværdisciplinære samarbejde og en øget forståelse for faglig argumentation fra det samarbejdende speciale. Retningslinjer og behandlingsvejledninger fra de involverede faglige selskaber er ikke umiddelbart overensstemmende, men det er håbet, at denne »konsensus« over tid vil medføre en tilnærmelse af de specialespecifikke kliniske vejledninger.

### 3.1 Klinisk neurologisk og neuroradiologisk evaluering

#### Faktaboks: De hyppigste fokal neurologiske symptomer på stroke

- ▶ Homonym hemianopsi, dobbeltsyn og amaurosis fugax
- ▶ Afasi og/eller dysartri
- ▶ Neglect og andre kognitive udfald
- ▶ Halvsidig ansigts- og/eller ekstremitetslammelse
- ▶ Halvsidig nedsat eller tab af følesans
- ▶ Halvsidig og/eller trunkal ataksi

#### 3.1.1 Kliniske overvejelser ved stroke

Kardioembolisk iskæmisk stroke kan hos den enkelte patient sjældent sandsynliggøres alene på baggrund af symptomatologi eller objektive neurologiske udfald. Epidemiologi-

ske betragtninger viser dog at patienter med atrieflimren har strokes af en større sværhedsgrad og højere mortalitet end iskæmiske stroke patienter uden atrieflimren[213], [214]. Atrieflimren er dog også langt mere prævalent hos iskæmisk strokepatienter med høj alder og flere aterosklerotiske risikofaktorer, som formentlig delvist forklarer den øgede morbiditet og mortalitet[213].

Patienter med PFO-associeret iskæmisk stroke har oftere større infarkter (større end 15 mm), oftere kortikalt beliggende infarkter, sjældnere ældre infarkter eller »white matter lesions« og sjældnere flere akutte infarkter end patienter med kryptogent stroke uden PFO[215]. Dette afspejler formentlig, at patienter med PFO som sandsynlig årsag til kryptogent stroke, som udgangspunkt er mere raske og har få eller ingen cerebrovaskulære risikofaktorer.

Historie med dyb venetrombose eller faktorer der disponerer herfor (f.eks. immobilisation ved sygdom, rejse eller kirurgi) eller anvendelse af bugpres ved debut af stroke kan anvendes til at underbygge sandsynlighed for paradoks embolisk genese. Erfaringsmæssigt, identificeres sådanne anamnesticke faktorer dog sjældent. Patienter med stroke med betydelige symptomer har ofte få erindringer om det akutte forløb og/eller er ikke i stand til at redegøre for selve debuten af symptomer på grund af afasi eller neglect (herunder manglende sygdomserkendelse ved højre hemisfære af-fektion).

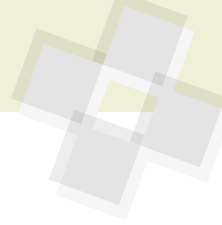
Feber og/eller forhøjede infektionsparametre ved indlæggelsen med akut stroke er sjældent forekommende og bør rejse mistanke om endocarditis som årsag til stroke. Senere i forløbet er feber og forhøjede infektionsparametre derimod hyppigt forekommende.

Fund af samtidig systemisk emboli uden for hjernen bør rejse mistanke om central embolikilde.

#### 3.1.2 Cerebrale infarktmønstre

Cerebrale infarktmønstre i hemisfærene er foreslået inddelt på følgende måde på baggrund af arteriernes anatomi, patologiske studier og fund på CT scanninger (Se Figur 1) [216]:

I et studie med 60 patienter med »sikker« kardiell embolikilde og hemisfæreinfarkter fandtes territoriale infarkter



Infarktmønstre i cerebrale hemisfærer	
A	Kortikale og kortikale-subkortikale territoriale infarkter i de større arteriers forsyningsområder
B	Subkortikale territoriale infarkter (større end 2 cm) og involverende hvid substans i corona radiata
C	Lakunære infarkter (småkarsokklusion), som led i småkarssygdom (lakunært syndrom) Sikkert lakunært syndrom: Lille infarkt (<1,5 cm), mutiple lakuner (inklusive ældre) lokaliseret i basalganglier eller capsula interna Sandsynligt lakunært syndrom: Enkelt infarkt (< 1,5 cm) lokaliseret i basalganglier eller capsula interna Muligt lakunært syndrom: Enkelt infarkt (< 1,5 cm) lokaliseret i centrum semiovale
D	Grænsezone infarkter beliggende i grænsezoneerne mellem de store arteriers forsyningsområder (ofte omtalt som vandskelsområde)

(kortikale, kortikale-subkortikale og subkortikal > 2 cm) hos 92 % af patienterne. Ingen af patienterne havde infarkter lokaliseret til grænsezoneerne. 5 % havde små infarkter som opfyldte kriterierne for lakunære infarkter. 3 % kunne ikke klassificeres. 18 % af patienterne havde 2 eller flere infarkter[216].

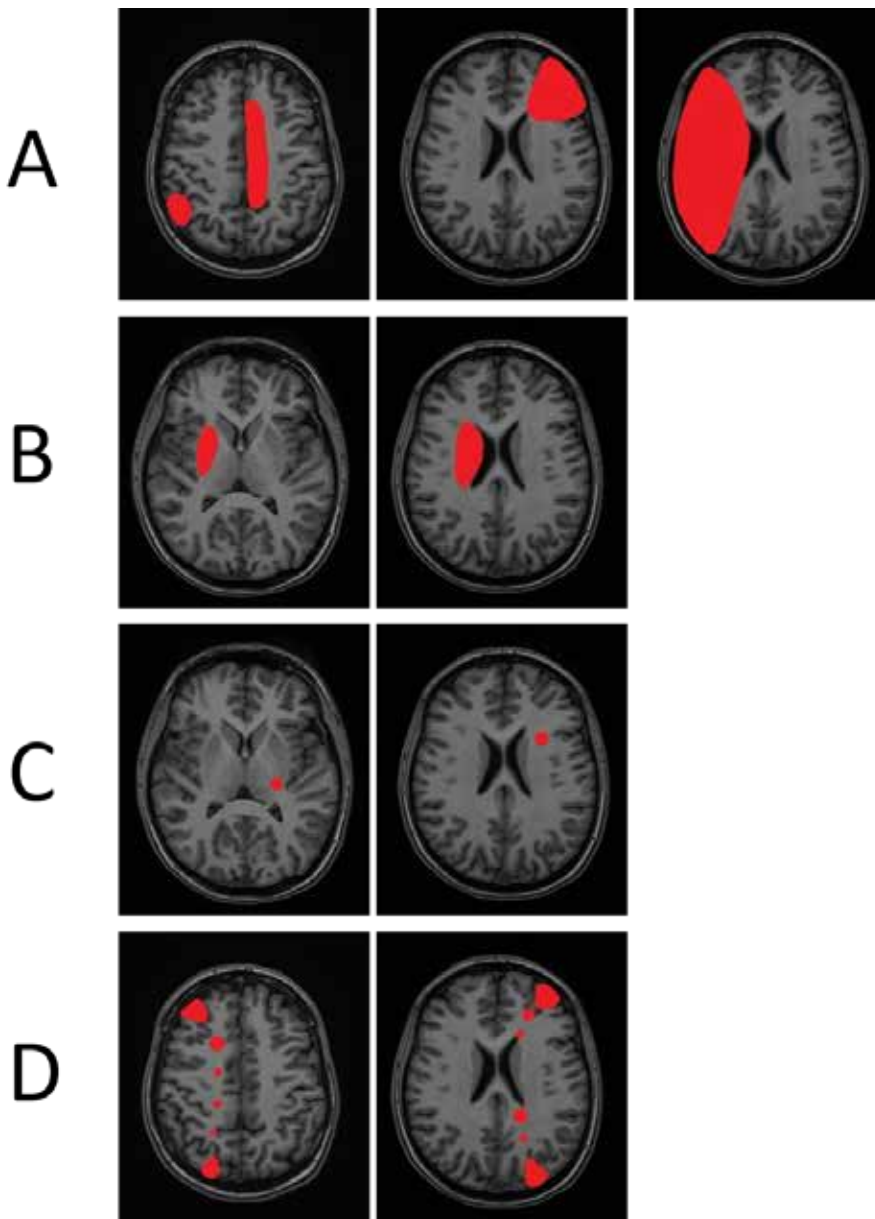
I hjernestamme og cerebellum kan det ovenfor beskrevne mønster ikke genfindes på grund af en anderledes anatomi, hvor infarkter kan være betinget af arterie til arterie emboli, lokal trombedannelse, småkarssygdom og kardiell embolikilde.

Den arbitrære skelnen mellem lakunære og ikke lakunære infarkter, alene baseret på størrelse af infarkt, skal tages med forbehold. Et »lakunært« infarkt hos en patient uden vaskulære risikofaktorer for småkarssygdom og uden billedmæssige tegn på cerebral småkarssygdom kan således godt medføre mistanke om kardiell embolikilde, særligt ved lokalisation i thalamus og cerebellum, hvor kardielle embolier også ses[218].

Ved klinisk mistanke om cerebrovaskulært event, kan MR af cerebrum med fordel anvendes som primær billeddiagnostisk modalitet. Fordelen ved MR er at et iskæmisk infarkt kan visualiseres i op til 95 % af tilfældene, også selvom scanningen foretages inden for få timer efter symptomdebut. Ved CT ses infarkter ofte først efter 12-24 timer og mindre infarkter ses slet ikke. Diagnosen af TIA baserer sig på anamnese og evt. billeddiagnostik. Hvis den tidsmæssige definition anvendes, vil ca. en tredjedel af TIA patienterne have en eller flere friske iskæmiske læsioner på MR af cerebrum[219], hvilket styrker diagnosen og indikationen for videre udredning og risikomodifikation i sekundærprolyaktisk sigte. Også i den akutte fase kan hæmorrhagisk transformation erkendes på T2\* eller »susceptibility weighted imaging« (SWI). Akut iskæmi og diskret hæmorrhagisk transformation kan ikke erkendes på CT. Kroniske iskæmiske læsioner, mikrobldninger, ældre infarkter og følger efter blødninger vurderes ligeledes bedst på MR. Skrivegruppen finder evidens for universel implementering af MR modaliteten på alle danske strokecentre.

### 3.1.3 Rapportering af fund på MR

Den radiologiske beskrivelse ved akut stroke bør indeholde beskrivelse af:



**Figur 1:** Inddeling af cerebrale infarktmønstre. Fremstillingen er baseret på CT- og MR-deriverede data[216], [217]. A. Kortikale, kortikale-subkortikale territoriale infarkter, B. Subkortikale territoriale infarkter, C. Lakunære infarkter, D. Grænsezone infarkter. A og B er typiske ved embolisk genese enten ved arteriel eller kardiell embolikilde. C er som oftest relateret til småkarssygdom. D er et typisk mønster ved stenose i intrakraniell eller præcerebral arterie.



- ▶ Akutte iskæmiske læsioner og disses lokalisering.
- ▶ Akutte blødninger eller hæmorrhagisk transformation
- ▶ Eventuelle intravasale tromber og slow flow, samt lokaliseringen af disse
- ▶ Ældre infarkter og kroniske iskæmiske læsioner
- ▶ Mikrobloodninger og følger efter hæmatomer og hæmorrhagiske infarkter
- ▶ Anden patologi, eksempelvis tumor

Association mellem fund på MR og mulig årsag til stroke er undersøgt i et studie med 510 konsekutive patienter med iskæmisk stroke [217]. Patienterne blev scannet indenfor 48 timer og akutte iskæmiske læsioner på MR blev registreret. Alle patienter fik undersøgelse af hals- og intrakranielle arterier, 24 timers EKG-monitorering og transtorakal ekkokardiografi. Herudover fik 73 % foretaget transesofagal ekkokardiografi. Den akutte billeddiagnostik viste sig ikke at kunne skelne infarkter på baggrund af arterie til arterie emboli ved aterosklerotisk storkarssygdom fra stroke betinget af kardiell embolikilde. I studiet kunne man imidlertid beregne at den prædiktive værdi for identifikation af kardiell embolikilde hos patienter med bilaterale infarkter eller med infarkter i både anteriore og posteriore gebeter var 0,76, hvis man forinden havde udelukket storkarssygdom [217]. Sådanne patienter udgør imidlertid kun 20 % af patienter med kardiell embolikilde [217]. Hos patienter med en potentiel kardiell embolikilde, havde 46 % kun en enkelt læsion og kortikale læsioner fandtes hos 61% [217]. Kortikalt lokaliserede infarkter eller involvering af flere vaskulære gebeter, som traditionelt har været vurderet typiske for kardiell embolikilde, fandtes samlet hos 72 % af patienterne med en påvist mulig kardiell embolikilde. MR fund af multiple akutte infarkter i alle karbegeter ses også hos patienter med hyperkoagulabilitet sekundær til cancer [220].

Hos patienter uden påviselig kardiell embolikilde eller storkarssygdom, er der hos 24% fundet subkortikale infarkter større end 1,5 cm [217], og derfor anvendes i nyere opgørelser at tage infarktstørrelser op til 2 cm på MR som udtryk for småkarsokklusion [221]. Selv med kombinerede MR sekvenser, forbliver 8% af infarkter MR negative [222]. Endvidere er der ændringer over

tid, således at 35% af DWI læsioner ved TIA ikke genfindes efter 8 uger [223]. Et år efter lakunært infarkt er 52% caverede, 22% ses som WML og 26% kan ikke ses længere [224]. For den videre håndtering af strokepatienters videre udredning og behandling, forbliver det således afgørende vigtigt at integrere klinisk neurologisk evaluering og neuroradiologiske undersøgelser - inklusiv karundersøgelser.

## 3.2 Rytme monitorering

### 3.2.1 Opsporing af atrieflimren

Detektion af AF, hos patienter med iskæmisk stroke, er vigtig idet behandling med trombocytæmmere er inferior til peroral AK-behandling i forebyggelsen af stroke hos patienter med AF [225], [226]. Fordi AF ofte er paroxysmisk, er de traditionelle monitoreringsmodaliteter ofte suboptimale, idet langt fra alle patienter med AF identificeres. Strategierne omfatter monitorering under indlæggelse (telemetri), Holter-monitorering, gentagne EKG optagelser over længere tid, implanterbare loop-recordere (ILR) og monitorering via implanterbare devices som pacemakere og/eller ICD. Overordnet står det klart at prævalensen af AF stiger, jo længere tid man monitorerer [227]–[229]. Det optimale monitoreringsinterval efter kryptogent stroke diskuteres fortsat.

ESC guidelines fra 2016 [230] anbefaler, at patienter med iskæmisk stroke eller TIA får foretaget ekg og efterfølgende mindst 72 timers kontinuerlig EKG-monitorering (Evidens niveau 1B). Denne anbefaling baseres på 2 studier, der begge demonstrerede, at 3 døgn kontinuerlig overvågning (Holter eller telemetri) er bedre end blot 24 timer [231], [232].

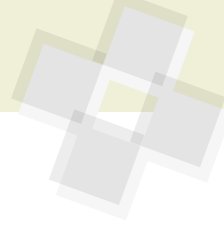
Længere tids Holter-monitorering øger formentlig muligheden for at detektere AF yderligere. I CRYSTAL-AF (Cryptogenic Stroke and underlying atrial fibrillation) studiet påviste man at 7 dages monitorering havde højere sensitivitet end 24 timers Holter [32], [233], [234]. I EMBRACE studiet konstaterede man ligeledes at der var en gevinst ved 30 dages event-recording sammenlignet med 24 timers Holter-monitorering. Detektion af AF blev øget 5-fold, og dobbelt så mange blev sat i AK-behandling, som i 24-timers gruppen [235]. En meta-analyse viste ligeledes at  $\geq 7$  dage øger detektionen af AF

7,6 gange sammenlignet med < 72 timers Holter-monitorering [236]. En ganske illustrativ opgørelse viste at andelen af detekterede atrieflimren recidiv efter kateter-ablation var 59% efter 24 timers monitorering, stigende til 67% efter 48 timer, 80% efter 72 timer, 91 % dag 4 og 95% dag 5 [237]. I et dansk studie med 1412 patienter med iskæmisk stroke eller TIA, uden kendt atrieflimren, fik patienterne foretaget simultan R-test monitorering med nyeste generation af loop-recorder og Holter-monitorering. Den positive prædiktive værdi af R-test var 56 % sammenlignet med Holter som gold standard. R-test monitorering kan således være forbundet med betydelig risiko for overdiagnosticering af atrieflimren [238].

Implanterbare loop-recordere giver mulighed for endnu længere monitorering, typisk op til 3 år afhængig af typen af enheden. Kontinuerlig monitorering i perioder på op til 1 år hos patienter med kryptogent stroke viser en AF prævalens på ca. 20%, og fundet af atrieflimren prædikteres ikke sikkert af andre fænotypiske forskelle [239].

En række randomiserede studier har sammenlignet standard opfølgning efter kryptogent stroke med brugen af ILR til opfølgning. I en meta-analyse af detektionsraten af nyopstået atrieflimren efter iskæmisk stroke eller TIA fandt man detektionsrater på gennemsnitligt 16.9 % hos patienter med ILR over et år, 10,7% efter ambulante Holter-monitorering (1-7 dage) og 5,2 % ved monitorering under indlæggelse [240]. Individuelle forskelle i detektionsrater skyldes primært selektion af patientkohorter, device indstillinger og ikke mindst monitoreringsvarighed. Selvom en ILR potentielt kan anvendes efter kryptogent stroke, har denne strategi ikke vundet indpas i klinikken, først og fremmest af økonomiske årsager. Der savnes også fortsat evidens for fordele af en sådan strategi [238], [241].

EKG-detektion af AF, ved brug af håndholdte devices og ikke mindst brugen af smartphones, synes at vinde indpas [242]–[245]. Der er efterhånden flere udbydere af apps til rytmedetektion, men det er uklart hvorledes disse mest optimalt skal anvendes til klinisk praksis, ligesom ikke alle udbydere har valideret deres software i passende grad. Brug af håndholdte devices med intermitterende optagelse over længere perioder har vist sig mere sensitive i opsporing af uer-



kendt atrieflimren end 24-timers kontinuerlig Holter-monitorering[246]–[249].

Hvis patienter har en pacemaker eller ICD med en atriel elektrode, kan deviceet også anvendes til detektion af såkaldte atrial high-rate episodes (AHRE)[14]. Diagnosen stilles op til 4 måneder tidligere hos patienter med hjemmemonitorerings systemer end hos patienter der alene går til rutinekontrol[250]. Til trods for at AHRE kan være betinget af blandt andet elektrisk støj[251], er fundet stærkt associeret med atrieflimren (HR ca. 5) og med systemisk emboli og iskæmisk stroke (HR 2,5)[33], [241], [252]. To pågående randomiserede studier undersøger, om peroral AK-behandling med NOAK kan reducere iskæmisk stroke hos patienter med AHRE.

Hvor meget device-detekteret AF der skal til for at udløse opstart af AK-behandling er fortsat ikke helt afklaret, men en AF-byrde på >5,5 timer dagligt eller en AHRE-episode >24 timer var forbundet med øget risiko for iskæmisk stroke og systemisk emboli[253], [254], hvorfor der anbefales peroral AK-behandling.

### 3.2.2 Håndtering af arytmiologiske bifund

Hos patienter, der efter stroke screenes for forekomsten af AF, gøres ikke sjældent bifund af arytmier uden direkte relation til håndtering af patientens sekundærprofylaktiske behandlingsstrategi. EKG-relaterede fund af eksempelvis syg sinusknude syndrom eller avanceret AV-blok, må nødvendigvis rapporteres og håndteres ud fra en samlet vurdering af patientens forventede symptomatiske eller prognostiske gavn ved f.eks. pacemakerbehandling. Denne vurdering hviler i ikke ubetydeligt omfang på anamnesticke og kliniske beskrivelser fra lægen på neurologisk afdeling, der har haft kontakt med patienten. Ventrikulære ekstrasystoler og non-sustained ventrikulær takykardi (< 30 sekunder) vil også vise sig hos en del af patienterne. Overordnet set er ventrikulære arytmier statistisk associeret med særligt koronar iskæmisk eller muskulær hjertesygdom, og med en let øget risiko for pludselig død[255]. Specielt hos patienter med nyligt myokardieinfarkt og iskæmisk hjertesygdom, er forekomsten af non-sustained ventrikulær takykardi (>5 slag) forbundet med øget mortalitet og indikation for intensiveret sekundærpro-

fyktisk og evt. antiarytmisk behandling. Derimod bærer bifund af asymptomatisk non-sustained VT på Holter og pacemakerudlæsninger ganske ringe, om nogen, selvstændig værdi efter korrektion for baseline karakteristika[255], [256]. Hjertesvigtspatienter har f.eks. høj forekomst af ventrikulære arytmier og en højere dødelighed end patienter med normal pumpefunktion, men fundet af asymptomatisk non-sustained VT bidrager ikke yderligere prognostisk information i denne patientgruppe[257].

Betydningen af ventrikulære arytmier, som bifund på Holtermonitorering efter stroke, afhænger således stærkt af om patienten præsenterer symptomer på arytmi, iskæmi eller hjertesvigt. I håndteringen af patienter med påvist ventrikulær arytmi, bør den behandlingsansvarlige læge derfor være meget opmærksom på optimering af den sekundærprofylaktiske indsats, og ved mistanke om kardielle synkoper, hjertesvigt eller iskæmisk hjertesygdom, henvise patienten til ambulante kardiologisk udredning[258].

## 3.3 Kardiologisk vurdering med ekkokardiografi

Ekkokardiografi er kardinalundersøgelsen ved den kardiologiske udredning for embolikilde. Ekkokardiografisk vurdering kan være en vanskelig disciplin, hvis man skal lave en komplet undersøgelse, der tager højde for sjældne årsager til et embolisk stroke. Der kan være behov for særlige maskinindstillinger, brug af både saltvandskontrast og transpulmonal kontrast (Optison, Sono-view), samt TEE.

Ekkokardiografi er dog ikke en del af standardudredningen af genesen til akut iskæmisk stroke eller TIA, hvor der er andre oplagte forklaringer, såsom stenose i carotis eller relevant intracerebral arterie, atrieflimren, en generel ugunstig risikoprofil etc.

### 3.3.1 Vurdering inden henvisning til ekkokardiografi efter stroke

Kardiel embolikilde udredning anbefales generelt, hvor lokaliseringen af iskæmisk stroke findes suspekt for embolisk genese og anden udredning ikke har identificeret en sandsynlig forklaring. Inden henvisning til ekkokardiografi foreslås derfor gennemført følgende:

1. Gennemgang af anamnese, risikoprofil og kliniske fund
2. MR-scanning af cerebrum med et infarkt-mønster, der tyder på emboli\*
3. Karundersøgelse (optimalt både intrakranielle arterier og halsarterier)
4. EKG og evt. telemetri/Holter
5. Samlet vurdering af punkt 1-5 af neurovaskulær speciallæge eller under supervision af neurovaskulær speciallæge

\* Hos patienter med mistænkt TIA uden fund på billeddiagnostiske undersøgelser, forudsættes diagnosen tiltrådt af neurovaskulær specialist.

Hvis der i denne undersøgelsesrække findes en plausibel forklaring på patientens stroke, vil ekkokardiografi ikke være en obligat undersøgelse.

### 3.3.2 Absolutte/haste-indikationer for ekkokardiografi ved iskæmisk stroke/TIA

Der er dog en subgruppe patienter med stroke, hvor ekkokardiografi har en absolut berettigelse.

#### Akut udredning: Som kardiologisk tilsyn under indlæggelse.

- ▶ Mistanke om infektiøs endokarditis: Ved febrilia og/eller påvirkede infektionstal ved indlæggelse for iskæmisk stroke, påvist bakteriæmi eller nyligt antibiotisk behandlet infektionssygdom.
- ▶ Patienter med venstresidige implantater (proteseklapper, klapplastikker, aurikellukkere, PFO lukkere o.l.)
- ▶ Patienter med Q-takker i præcordiale EKG-afledninger sv.t. tidligere anterior AMI
- ▶ Patienter med tidsmæssigt associeret DVT eller lungeemboli (mistanke om paradoks emboli)
- ▶ Ved abnorme kardielle fund ved MR/CT af thorax (tumores, mural tromber)
- ▶ Akutte cerebrale infarkter i 2 eller flere kargebeter hos patienter uden atrieflimren

#### Subakut udredning: Optimalt under indlæggelsesforløbet, afhængig af lokale forhold, dog senest indenfor 1 måned (udredningsretten)

- ▶ Patienter med nyerkendt mislyd
- ▶ Patienter med hjertesymptomer (eksempelvis angina eller dyspnø)
- ▶ Ved betydelig mistanke om kardiel embolikilde, vurderet ved neurovaskulær speciallæge (se ovenfor)
- ▶ Patienter med nyopdaget atrieflimren med henblik på undersøgelse for underliggende strukturel hjertesygdom



## 3.4 Transthorakal ekkokardiografi

Standard transthorakal ekkokardiografi (TTE) kan bruges til vurdering af tumorer, muraltromber, højre-venstre shunts, små-til mellemstore fibroelastomer samt klapdysfunktion. Det er vigtigt at understrege, at man bør være grundig i sin undersøgelse og ofte anvende ikke-standard projektioner, da trombers udbredning ofte bedst kan ses i skæve snit. Ved lungesygdom og adipositas kan det være umuligt at foretage detaljerede undersøgelser, og TEE kan blive nødvendigt. TTE kan konstatere endocarditis, men kan ikke bruges til udelukkelsen af samme.

### 3.4.1 Ekkokardiografi til detektion af et PFO

Saltvandskontrast bruges til at påvise højre-venstre shunts (Persisterende foramen ovale (PFO) eller arteriovenøs malformation i lungerne). Ved indgift i en armvejen føres kontrasten direkte til højre atrium via v. cava superior. Ved fund af en venstresidig cava vene (stor sinus koronarius), bør PVK'et anlægges på højre arm, for at undgå at kontrasten spules væk fra atriaseptum[259]. Ved meget hurtigt kontrastoverløb, uden brug af Valsalvamanøvre bør man overveje, om der er en sinus venosus atriaseptumdefekt (ASD). En TEE vil kunne verificere defekten. Ved kontrastoverløb indenfor 2-5 hjertecykler, er der som regel en ASD eller et PFO. Ses kontrastoverløb først efter ca. 5 hjertecykler, bør man mistænke en pulmonal shunt[204], [259].

Ikke alle PFO'er har spontant kontrast overløb ved kontrastindgift. Årsagen kan ofte være, at det er blodet fra cava inferior, som primært passerer PFO'et, og det bliver ikke nødvendigvis opblandet med den kontrast, som kommer fra v. cava superior[94]. Man kan øge shuntten fra højre til venstre ved brug af Valsalvamanøvre, hvor patienten aktiverer bugpressen og holder vejret. Når kontrasten når højre atrium, afslappes bugpressen og der vil ofte opstå kontrastoverløb med det samme. Der kan være behov for gentagne forsøg, for at sikre at den tekniske udførelse bliver optimal. Ved en optimal undersøgelse ses atriaseptum skifte mod venstre når Valsalvamanøvren ophører[259]. Ved påvisning af kontrastoverløb og indikation for senere PFO-luk-

ning, udføres der TEE. Da patienters kooperation til Valsalvamanøvre i reglen er langt bedre uden en probe i esophagus, er det skrivegruppens anbefaling at screening for højre-venstre shunt udføres med TTE som primære modalitet. Der findes i litteraturen ikke gode undersøgelser af sensitiviteten af TTE versus TEE for at identificere terapeutisk relevante PFO.

Undersøgelse for et muligt PFO som årsag til kryptogen stroke bør tilbydes til:

Patienter til og med 60-års alderen med fravær af:

- ▶ Storkarsygdom (Carotisstenose og/eller intrakraniell stenose)
- ▶ AF på mindst 3-døgns Holter (primært til patienter over 40 år)
- ▶ Anden livslang indikation for AK-behandling
- ▶ Anden oplagt kardiell embolikilde
- ▶ Betydende samlet risikoprofil (Rygning, diabetes, hypertension, dyslipidæmi), med mindre paradoks embolisk mekanisme er overvejende sandsynlig (se ovenfor).

### 3.4.2 Transpulmonal kontrast til detektion af muraltromber eller tumores

Transpulmonal kontrast kan anvendes ved behov for afklaring af mulig muraltrombe (Se nedenfor). Kontrastmidlet er en gas (perflutren i produktet Optison, og sulphur hexafluoride i produktet SonoView), som kan passere lungekapillærerne og passere til venstre ventrikel. Kontrasten indgives i en armvejen og vil tydeligt markere blod og endokardie og eventuelle tromber eller tumores[260]. Eneste kontraindikation er svær pulmonal hypertension. For optimal kontrastundersøgelse, reduceres ekkokardiografiapparatets mekaniske indeks, inden injektion af kontrastmidlet.[261]

## 3.5 Transøsofageal ekkokardiografi

Indikationen for transøsofagealt ekkokardiografi (TEE) er baseret på behovet for en detaljeret undersøgelse eller afklaring af anatomiske forandringer. Indikationen for undersøgelsen er smal, for selvom risikoen for komplikationer er meget lav (0,01 %) kan der forekomme perforation af spiserøret

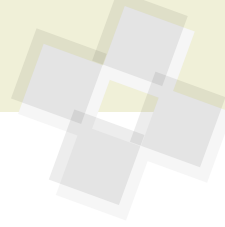
eller komplikationer forbundet med indgift af sedativa.

TEE skal anvendes ved mistanke om endocarditis, da den diagnostiske sikkerhed er langt større end ved TTE. Anatomiske detaljer vedrørende myxomer, fibroelastomer, atriaseptumdefekter er ligeledes langt bedre ved TEE. Mistanke om embolikilde fra hjerteklapper/protese klapper ses også bedst ved TEE. Endeligt er TEE, forud for overvejelser om DC-konvertering, uden adækvat AK-behandling, obligat[94]. Apikale muraltromber kan ofte bedre ses ved TTE (særligt med transpulmonal kontrast) og nødvendiggør ikke TEE-undersøgelse.

## 3.6 Transkranial doppler

Screening for højre-venstre shunt og derved mulig PFO kan i trænede hænder udføres med anvendelse af transkranial doppler (TCD) undersøgelse, hvor der i lighed med ekkokardiografiske modaliteter indgives agiteret saltvandskontrast og udføres Valsalvamanøvre[175]. Signaler fra luftbobler i arteria cerebri media optælles for et semikvantitativt mål for graden af højre-venstre shunt. Undersøgelsen er hos 5-10% forhindret af mangel på et knoglevindue. Hos de resterende patienter rapporteres høj sensitivitet, ca. 94%, når TEE betragtes som guldstandard. Specificiteten er i troværdige opgørelser omkring 92%, idet metoden ikke identificerer om PFO er det egentlige anatomiske substrat for højre-venstre shunt[186]. Et positivt resultat ved TCD, må derfor følges op med TEE, hvis patienten ved påvist PFO vurderes at være kandidat til devicelukning (se ovenfor).

Ved TCD kan anden strukturel hjertesygdom imidlertid ikke påvises. Det vil være sjældne tilstande, men relevante at påvise hos yngre personer med kryptogen stroke. Det er derfor skrivegruppens vurdering at TCD ikke vil kunne reducere eller erstatte behovet for ekkokardiografi.



## 4. Neurokardiologisk samarbejde om udredning

De senere år er opstået stigende opmærksomhed på behovet for etablering af tværdisciplinære teams til konference om patienter med potentiel kardiell embolikilde. Særligt overvejelserne om PFO lukning, repræsenterer for en del patienters vedkommende en kompleks opgave, som bør forankres i et tæt samarbejde mellem dedikerede neurologer og kardiologer i samråd med patienten selv[262], [263]. En velunderbygget beslutning om PFO-lukning forudsætter således integration af anamnesticke beskrivelser, klinisk og radiologisk neurologisk vurdering, gennemgang af gængse risikofaktorer og omfang af aterosklerose, samt kardiologisk vurdering af atrielle strukturer og risiko for paradoks embolisering.

Iskæmiske strokepatienter har en høj risiko for samtidig bestående eller senere udvikling af kardiologisk morbiditet og mortalitet, idet risikofaktorerne i vidt omfang er overlappende[264], [265]. Dette faktum fremføres i et nyligt europæisk konsensusdokument[262], som argument for tværdisciplinær håndtering af risiko-reducerende behandling. Skrivegruppen bag denne klarringsrapport finder det for danske forhold optimalt at start af sekundærprofylaksen efter stroke og TIA varetages i det neurologiske speciale, mens udredning og behandling af kardielle lidelser håndteres i kardiologien.

Hos patienter med iskæmisk stroke, hvor den efterfølgende udredning påviser en tilstand med indikation for antikoagulerende behandling, skal den beskyttende effekt heraf ofte vejes imod en risiko for hæmorrhagisk transformation. En generel rettesnor ved atrieflimren beskriver (gen-) opstart af AK behandling 1,3,7 eller 14 dage efter ictus ved hhv. TIA, mindre, medium eller større stroke[266], [267]. Ikke sjældent vil der være grund til samråd mellem neurovaskulære og kardiologiske specialister for en patientbaseret vurdering af det optimale tidspunkt for opstart eller genoptag af antikoagulationsbehandling efter stroke og under hensyntagen til samtidig kardiologisk betinget trombocythæmning[268].

Ved aktive embolikilder som myxom, endocarditis eller aortadissektion, og hvor patienten har svære neurologiske deficits eller koma, er der før stillingtagen til operationsindikation behov for specialiseret vurdering af patienters cerebrale prognose og

genoptræningspotentialer. Når thoraxkirurgi er akut indiceret, vil en sådan neurologisk beskrivelse blive efterspurgt, uden mulighed for supplerende undersøgelser eller observationstid.

Ved sjældne tilstande og alvorlige cerebrovaskulære tilstande som f.eks. cerebral vaskulit kan der være behov for ekkokardiografi som led i et større udredningsprogram og plan for behandling herunder immunsupprimerende behandling.

Lukning af venstre atriums aurikel er formelt set ikke et sekundærprofylaktisk tiltag efter stroke, men sker ofte på baggrund af kombineret høj tromboembolisk risiko og absolut eller relativ kontraindikation for antikoagulation. Derfor rejses spørgsmålet om en sådan intervention også oftest på baggrund af kombineret kardiologisk og neurologisk vurdering, eksempelvis efter påvist intracerebral blødning. Studier af perkutan aurikellukning med devices, har været udlagt som noninferiore til vitamin K antagonisme i forhold til beskyttelse mod stroke [269]–[271], men data er utilstrækkelige og der mangler langtidsopfølgning.

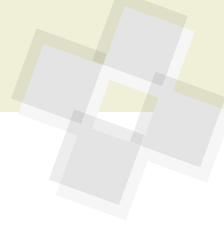
Kirurgisk lukning af venstre atriums aurikel er i observationelle studier set at kunne beskytte mod iskæmisk stroke[272], men mindre randomiserede studier har ikke har kunnet opnå signifikante resultater[273]–[276]. Randomiserede studier af perkutan aurikellukning pågår i Danmark, og patienter anbefales så vidt muligt inkluderet i disse.

Med denne rapport håber skrivegruppen at have tilskyndet til øget tværdisciplinært samarbejde og intensiveret forskning i den kardielle embolikildeudredning.



## 5. Referencer

- [1] R. G. Hart *m.fl.*, »Embollic strokes of undetermined source: the case for a new clinical construct«, *Lancet Neurol*, bd. 13, nr. 4, s. 429–438, apr. 2014, doi: 10.1016/S1474-4422(13)70310-7.
- [2] H. P. Adams *m.fl.*, »Classification of subtype of acute ischemic stroke. Definitions for use in a multicenter clinical trial. TOAST. Trial of Org 10172 in Acute Stroke Treatment«, *Stroke*, bd. 24, nr. 1, s. 35–41, jan. 1993, doi: 10.1161/01.str.24.1.35.
- [3] H. Ay, K. L. Furie, A. Singhal, W. S. Smith, A. G. Sorensen, og W. J. Koroshetz, »An evidence-based causative classification system for acute ischemic stroke«, *Ann. Neurol.*, bd. 58, nr. 5, s. 688–697, nov. 2005, doi: 10.1002/ana.20617.
- [4] H. Ay *m.fl.*, »A computerized algorithm for etiologic classification of ischemic stroke: the Causative Classification of Stroke System«, *Stroke*, bd. 38, nr. 11, s. 2979–2984, nov. 2007, doi: 10.1161/STROKEAHA.107.490896.
- [5] S. Eppinger *m.fl.*, »Are morphologic features of recent small subcortical infarcts related to specific etiologic aspects?«, *Ther Adv Neurol Disord*, bd. 12, s. 1756286419835716, 2019, doi: 10.1177/1756286419835716.
- [6] R. G. Hart *m.fl.*, »Rivaroxaban for Stroke Prevention after Embolic Stroke of Undetermined Source«, *N. Engl. J. Med.*, bd. 378, nr. 23, s. 2191–2201, jun. 2018, doi: 10.1056/NEJMoa1802686.
- [7] H.-C. Diener *m.fl.*, »Dabigatran for Prevention of Stroke after Embolic Stroke of Undetermined Source«, *New England Journal of Medicine*, maj 2019, doi: 10.1056/NEJMoa1813959.
- [8] J. S. Healey *m.fl.*, »Recurrent Stroke With Rivaroxaban Compared With Aspirin According to Predictors of Atrial Fibrillation: Secondary Analysis of the NAVIGATE ESUS Randomized Clinical Trial«, *JAMA Neurol*, bd. 76, nr. 7, s. 764–773, jul. 2019, doi: 10.1001/jamaneurol.2019.0617.
- [9] G. Tsvigoulis *m.fl.*, »Embollic strokes of undetermined source: theoretical construct or useful clinical tool?«, *Ther Adv Neurol Disord*, bd. 12, s. 1756286419851381, 2019, doi: 10.1177/1756286419851381.
- [10] L. Klotz *m.fl.*, »Risks and risk management in modern multiple sclerosis immunotherapeutic treatment«, *Ther Adv Neurol Disord*, bd. 12, s. 1756286419836571, 2019, doi: 10.1177/1756286419836571.
- [11] R. G. Hart, L. Catanese, K. S. Perera, G. Ntaios, og S. J. Connolly, »Embollic Stroke of Undetermined Source: A Systematic Review and Clinical Update«, *Stroke*, bd. 48, nr. 4, s. 867–872, 2017, doi: 10.1161/STROKEAHA.116.016414.
- [12] H. Kamel og J. S. Healey, »Cardioembolic Stroke«, *Circ. Res.*, bd. 120, nr. 3, s. 514–526, feb. 2017, doi: 10.1161/CIRCRESAHA.116.308407.
- [13] A. F. Christensen og H. Christensen, »Editorial: Imaging in Acute Stroke—New Options and State of the Art«, *Front Neurol*, bd. 8, s. 736, 2017, doi: 10.3389/fneur.2017.00736.
- [14] E. Bertaglia *m.fl.*, »Atrial high-rate episodes: prevalence, stroke risk, implications for management, and clinical gaps in evidence«, *Europace: European pacing, arrhythmias, and cardiac electrophysiology: journal of the working groups on cardiac pacing, arrhythmias, and cardiac cellular electrophysiology of the European Society of Cardiology*, bd. 21, nr. 10, s. 1459–1467, okt. 2019, doi: 10.1093/europace/euz172.
- [15] E. C. Jauch *m.fl.*, »Guidelines for the early management of patients with acute ischemic stroke: a guideline for healthcare professionals from the American Heart Association/American Stroke Association«, *Stroke*, bd. 44, nr. 3, s. 870–947, mar. 2013, doi: 10.1161/STR.0b013e318284056a.
- [16] P. A. Wolf, T. R. Dawber, H. E. Thomas, og W. B. Kannel, »Epidemiologic assessment of chronic atrial fibrillation and risk of stroke: the Framingham study«, *Neurology*, bd. 28, nr. 10, s. 973–977, okt. 1978, doi: 10.1212/wnl.28.10.973.
- [17] B. Freedman, T. S. Potpara, og G. Y. H. Lip, »Stroke prevention in atrial fibrillation«, *Lancet*, bd. 388, nr. 10046, s. 806–817, aug. 2016, doi: 10.1016/S0140-6736(16)31257-0.
- [18] L. Friberg, M. Rosenqvist, A. Lindgren, A. Terént, B. Norrving, og K. Asplund, »High prevalence of atrial fibrillation among patients with ischemic stroke«, *Stroke*, bd. 45, nr. 9, s. 2599–2605, sep. 2014, doi: 10.1161/STROKEAHA.114.006070.
- [19] A. Kishore *m.fl.*, »Detection of atrial fibrillation after ischemic stroke or transient ischemic attack: a systematic review and meta-analysis«, *Stroke*, bd. 45, nr. 2, s. 520–526, feb. 2014, doi: 10.1161/STROKEAHA.113.003433.
- [20] E. Korompoki *m.fl.*, »Cardiac monitoring for detection of atrial fibrillation after TIA: A systematic review and meta-analysis«, *Int J Stroke*, bd. 12, nr. 1, s. 33–45, 2017, doi: 10.1177/1747493016669885.
- [21] P. von Weitzel-Mudersbach, G. Andersen, H. H. Hundborg, og S. P. Johnsen, »Transient ischemic attack and minor stroke are the most common manifestations of acute cerebrovascular disease: a prospective, population-based study—the Aarhus TIA study«, *Neuroepidemiology*, bd. 40, nr. 1, s. 50–55, 2013, doi: 10.1159/000341696.
- [22] S. Nattel *m.fl.*, »Early management of atrial fibrillation to prevent cardiovascular complications«, *Eur. Heart J.*, bd. 35, nr. 22, s. 1448–1456, jun. 2014, doi: 10.1093/eurheartj/ehu028.
- [23] A. J. Camm *m.fl.*, »2012 focused update of the ESC Guidelines for the management of atrial fibrillation: an update of the 2010 ESC Guidelines for the management of atrial fibrillation. Developed with the special contribution of the European Heart Rhythm Association«, *Eur. Heart J.*, bd. 33, nr. 21, s. 2719–2747, nov. 2012, doi: 10.1093/eurheartj/ehs253.
- [24] A. Jahangir *m.fl.*, »Long-term progression and outcomes with aging in patients with lone atrial fibrillation: a 30-year follow-up study«, *Circulation*, bd. 115, nr. 24, s. 3050–3056, jun. 2007, doi: 10.1161/CIRCULATIONAHA.106.644484.
- [25] M. M. Farkowski *m.fl.*, »Diagnosis and management of left atrial appendage thrombus in patients with atrial fibrillation undergoing cardioversion or percutaneous left atrial procedures: results of the European Heart Rhythm Association survey«, *Europace*, doi: 10.1093/europace/euz257.
- [26] G. Flaker *m.fl.*, »Efficacy and safety of dabigatran compared to warfarin in patients with paroxysmal, persistent, and permanent atrial fibrillation: results from the RE-LY (Randomized Evaluation of Long-Term Anticoagulation Therapy) study«, *J. Am. Coll. Cardiol.*, bd. 59, nr. 9, s. 854–855, feb. 2012, doi: 10.1016/j.jacc.2011.10.896.
- [27] T.-F. Chao *m.fl.*, »Atrial fibrillation and the risk of ischemic stroke: does it still matter in patients with a CHA2DS2-VASc score of 0 or 1?«, *Stroke*, bd. 43, nr. 10, s. 2551–2555, okt. 2012, doi: 10.1161/STROKEAHA.112.667865.
- [28] J. Lodder, J. M. Bamford, P. A. Sandercock, L. N. Jones, og C. P. Warlow, »Are hypertension or cardiac embolism likely causes of lacunar infarction?«, *Stroke*, bd. 21, nr. 3, s. 375–381, mar. 1990, doi: 10.1161/01.str.21.3.375.
- [29] J. H. Chesebro, V. Fuster, og J. L. Halperin, »Atrial fibrillation—risk marker for stroke«, *N. Engl. J. Med.*, bd. 323, nr. 22, s. 1556–1558, nov. 1990, doi: 10.1056/NEJM199011293232209.
- [30] H. Kamel, P. M. Okin, M. S. V. Elkind, og C. Iadecola, »Atrial Fibrillation and Mechanisms of Stroke: Time for a New Model«, *Stroke*, bd. 47, nr. 3, s. 895–900, mar. 2016, doi: 10.1161/STROKEAHA.115.012004.
- [31] S. M. Al-Khatib *m.fl.*, »Rate- and rhythm-control therapies in patients with atrial fibrillation: a systematic review«, *Ann. Intern. Med.*, bd. 160, nr. 11, s. 760–773, jun. 2014, doi: 10.7326/M13-1467.
- [32] T. Sanna *m.fl.*, »Cryptogenic stroke and un-

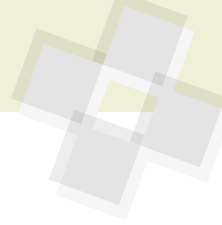


- derlying atrial fibrillation», *N. Engl. J. Med.*, bd. 370, nr. 26, s. 2478–2486, jun. 2014, doi: 10.1056/NEJMoa1313600.
- [33] M. Brambatti m.fl., »Temporal relationship between subclinical atrial fibrillation and embolic events«, *Circulation*, bd. 129, nr. 21, s. 2094–2099, maj 2014, doi: 10.1161/CIRCULATIONAHA.113.007825.
- [34] B. A. Steinberg m.fl., »Higher risk of death and stroke in patients with persistent vs. paroxysmal atrial fibrillation: results from the ROCKET-AF Trial«, *Eur. Heart J.*, bd. 36, nr. 5, s. 288–296, feb. 2015, doi: 10.1093/eurheartj/ehu359.
- [35] M. E. González Toledo m.fl., »Atrial fibrillation detected after acute ischemic stroke: evidence supporting the neurogenic hypothesis«, *J Stroke Cerebrovasc Dis*, bd. 22, nr. 8, s. e486–491, nov. 2013, doi: 10.1016/j.jstrokecerebrovasdis.2013.05.015.
- [36] Z. Chen, P. Venkat, D. Seyfried, M. Chopp, T. Yan, og J. Chen, »Brain-heart interaction: cardiac complications after stroke«, *Circ Res*, bd. 121, nr. 4, s. 451–468, aug. 2017, doi: 10.1161/CIRCRESAHA.117.311170.
- [37] J. Witsch m.fl., »Incidence of Atrial Fibrillation in Patients With Recent Ischemic Stroke Versus Matched Controls«, *Stroke*, bd. 49, nr. 10, s. 2529–2531, 2018, doi: 10.1161/STROKEAHA.118.022826.
- [38] E. J. Benjamin, R. B. D'Agostino, A. J. Belanger, P. A. Wolf, og D. Levy, »Left atrial size and the risk of stroke and death. The Framingham Heart Study«, *Circulation*, bd. 92, nr. 4, s. 835–841, aug. 1995, doi: 10.1161/01.cir.92.4.835.
- [39] M. R. Di Tullio, R. L. Sacco, R. R. Sciacca, og S. Homma, »Left atrial size and the risk of ischemic stroke in an ethnically mixed population«, *Stroke*, bd. 30, nr. 10, s. 2019–2024, okt. 1999, doi: 10.1161/01.str.30.10.2019.
- [40] K. G. Skaarup m.fl., »Diagnosing Paroxysmal Atrial Fibrillation in Patients With Ischemic Strokes and Transient Ischemic Attacks Using Echocardiographic Measurements of Left Atrium Function«, *Am. J. Cardiol.*, bd. 117, nr. 1, s. 91–99, jan. 2016, doi: 10.1016/j.amjcard.2015.10.022.
- [41] Z. Binici, T. Intzilakis, O. W. Nielsen, L. Køber, og A. Sajadieh, »Excessive supraventricular ectopic activity and increased risk of atrial fibrillation and stroke«, *Circulation*, bd. 121, nr. 17, s. 1904–1911, maj 2010, doi: 10.1161/CIRCULATIONAHA.109.874982.
- [42] H. Kottkamp, »Fibrotic atrial cardiomyopathy: a specific disease/syndrome supplying substrates for atrial fibrillation, atrial tachycardia, sinus node disease, AV node disease, and thromboembolic complications«, *J. Cardiovasc. Electrophysiol.*, bd. 23, nr. 7, s. 797–799, jul. 2012, doi: 10.1111/j.1540-8167.2012.02341.x.
- [43] A. Goette m.fl., »EHRA/HRS/APHRS/SOLAECE expert consensus on atrial cardiomyopathies: definition, characterization, and clinical implication«, *Europace*, bd. 18, nr. 10, s. 1455–1490, okt. 2016, doi: 10.1093/europace/euw161.
- [44] H. Kamel, W. T. O'Neal, P. M. Okin, L. R. Loehr, A. Alonso, og E. Z. Soliman, »Electrocardiographic left atrial abnormality and stroke subtype in the atherosclerosis risk in communities study«, *Ann. Neurol.*, bd. 78, nr. 5, s. 670–678, nov. 2015, doi: 10.1002/ana.24482.
- [45] H. Kamel m.fl., »P-wave morphology and the risk of incident ischemic stroke in the Multi-Ethnic Study of Atherosclerosis«, *Stroke*, bd. 45, nr. 9, s. 2786–2788, sep. 2014, doi: 10.1161/STROKEAHA.114.006364.
- [46] B. S. Larsen, P. Kumarathurai, J. Falkenberg, O. W. Nielsen, og A. Sajadieh, »Excessive Atrial Ectopy and Short Atrial Runs Increase the Risk of Stroke Beyond Incident Atrial Fibrillation«, *J. Am. Coll. Cardiol.*, bd. 66, nr. 3, s. 232–241, jul. 2015, doi: 10.1016/j.jacc.2015.05.018.
- [47] J.-T. Wu m.fl., »CHADS2 and CHA2DS2-VASc Scores Predict the Risk of Ischemic Stroke Outcome in Patients with Interatrial Block without Atrial Fibrillation«, *J. Atheroscler. Thromb.*, bd. 24, nr. 2, s. 176–184, feb. 2017, doi: 10.5551/jat.34900.
- [48] J. C. L. Himmelreich m.fl., »Frequent premature atrial contractions are associated with atrial fibrillation, brain ischaemia, and mortality: a systematic review and meta-analysis«, *Europace*, bd. 21, nr. 5, s. 698–707, maj 2019, doi: 10.1093/europace/euy276.
- [49] H.-C. Diener m.fl., »Apixaban versus aspirin in patients with atrial fibrillation and previous stroke or transient ischaemic attack: a pre-defined subgroup analysis from AVERROES, a randomised trial«, *Lancet Neurol*, bd. 11, nr. 3, s. 225–231, mar. 2012, doi: 10.1016/S1474-4422(12)70017-0.
- [50] "Secondary prevention in non-rheumatic atrial fibrillation after transient ischaemic attack or minor stroke. EAFT (European Atrial Fibrillation Trial) Study Group«, *Lancet*, bd. 342, nr. 8882, s. 1255–1262, nov. 1993.
- [51] A. E. Merkle m.fl., »Duration of Heightened Ischemic Stroke Risk After Acute Myocardial Infarction«, *J Am Heart Assoc*, bd. 7, nr. 22, s. e010782, 20 2018, doi: 10.1161/JAHA.118.010782.
- [52] J. W. Weinsaft m.fl., »Echocardiographic Algorithm for Post-Myocardial Infarction LV Thrombus: A Gatekeeper for Thrombus Evaluation by Delayed Enhancement CMR«, *JACC Cardiovasc Imaging*, bd. 9, nr. 5, s. 505–515, 2016, doi: 10.1016/j.jcmg.2015.06.017.
- [53] J. Phan m.fl., »Incidence and predictors of left ventricular thrombus formation following acute ST-segment elevation myocardial infarction: A serial cardiac MRI study«, *Int J Cardiol Heart Vasc*, bd. 24, s. 100395, sep. 2019, doi: 10.1016/j.ijcha.2019.100395.
- [54] J. Putaala og T. Nieminen, »Stroke Risk Period After Acute Myocardial Infarction Revised«, *J Am Heart Assoc*, bd. 7, nr. 22, s. e011200, 20 2018, doi: 10.1161/JAHA.118.011200.
- [55] T. F. Mao m.fl., »Incidence of Left Ventricular Thrombus in Patients With Acute ST-Segment Elevation Myocardial Infarction Treated with Percutaneous Coronary Intervention«, *Am. J. Cardiol.*, bd. 121, nr. 1, s. 27–31, jan. 2018, doi: 10.1016/j.amjcard.2017.09.010.
- [56] H. Bulluck m.fl., »Incidence and predictors of left ventricular thrombus by cardiovascular magnetic resonance in acute ST-segment elevation myocardial infarction treated by primary percutaneous coronary intervention: a meta-analysis«, *Journal of Cardiovascular Magnetic Resonance*, bd. 20, nr. 1, s. 72, nov. 2018, doi: 10.1186/s12968-018-0494-3.
- [57] A. Driesman, O. Hyder, C. Lang, P. Stockwell, A. Poppas, og J. Dawn Abbott, »Incidence and Predictors of Left Ventricular Thrombus After Primary Percutaneous Coronary Intervention for Anterior ST-Segment Elevation Myocardial Infarction«, *Clin Cardiol*, bd. 38, nr. 10, s. 590–597, sep. 2015, doi: 10.1002/clc.22450.
- [58] P. K. Myint m.fl., »Determinants and Outcomes of Stroke Following Percutaneous Coronary Intervention by Indication«, *Stroke*, bd. 47, nr. 6, s. 1500–1507, 2016, doi: 10.1161/STROKEAHA.116.012700.
- [59] J. W. Weinsaft m.fl., »LV thrombus detection by routine echocardiography: insights into performance characteristics using delayed enhancement CMR«, *JACC Cardiovasc Imaging*, bd. 4, nr. 7, s. 702–712, jul. 2011, doi: 10.1016/j.jcmg.2011.03.017.
- [60] N. Mansencal m.fl., »Usefulness of contrast echocardiography for assessment of left ventricular thrombus after acute myocardial infarction«, *Am. J. Cardiol.*, bd. 99, nr. 12, s. 1667–1670, jun. 2007, doi: 10.1016/j.amjcard.2007.01.046.
- [61] J. W. Weinsaft m.fl., »Contrast-enhanced anatomic imaging as compared to contrast-enhanced tissue characterization for detection of left ventricular thrombus«, *JACC Cardiovasc Imaging*, bd. 2, nr. 8, s. 969–979, aug. 2009, doi: 10.1016/j.jcmg.2009.03.017.
- [62] R. Senior m.fl., »Clinical practice of contrast echocardiography: recommendation by the European Association of Cardiovascular Imaging (EACVI) 2017«, *Eur Heart J Cardiovasc*





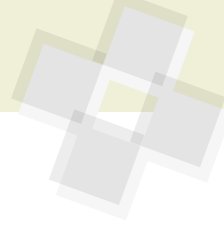
- Imaging, bd. 18, nr. 11, s. 1205–1205af, nov. 2017, doi: 10.1093/ehjci/jex182.
- [63] A. J. Kupper, F. W. Verheugt, C. H. Peels, T. W. Galema, og J. P. Roos, »Left ventricular thrombus incidence and behavior studied by serial two-dimensional echocardiography in acute anterior myocardial infarction: left ventricular wall motion, systemic embolism and oral anticoagulation«, *J. Am. Coll. Cardiol.*, bd. 13, nr. 7, s. 1514–1520, jun. 1989, doi: 10.1016/0735-1097(89)90341-0.
- [64] P. T. Vaitkus og E. S. Barnathan, »Embolitic potential, prevention and management of mural thrombus complicating anterior myocardial infarction: a meta-analysis«, *J. Am. Coll. Cardiol.*, bd. 22, nr. 4, s. 1004–1009, okt. 1993, doi: 10.1016/0735-1097(93)90409-t.
- [65] L. L. Cregler, »Antithrombotic therapy in left ventricular thrombosis and systemic embolism«, *Am. Heart J.*, bd. 123, nr. 4 Pt 2, s. 1110–1114, apr. 1992, doi: 10.1016/0002-8703(92)91069-d.
- [66] G. H. Guyatt, E. A. Akl, M. Crowther, D. D. Gutterman, H. J. Schuüemann, og American College of Chest Physicians Antithrombotic Therapy and Prevention of Thrombosis Panel, »Executive summary: Antithrombotic Therapy and Prevention of Thrombosis, 9th ed: American College of Chest Physicians Evidence-Based Clinical Practice Guidelines«, *Chest*, bd. 141, nr. 2 Suppl, s. 7S–47S, feb. 2012, doi: 10.1378/chest.141253.
- [67] P. T. O’Gara m.fl., »2013 ACCF/AHA guideline for the management of ST-elevation myocardial infarction: a report of the American College of Cardiology Foundation/American Heart Association Task Force on Practice Guidelines«, *Circulation*, bd. 127, nr. 4, s. e362–425, jan. 2013, doi: 10.1161/CIR.0b013e3182742cf6.
- [68] A. S.-T. Leow, C.-H. Sia, B. Y.-Q. Tan, og J. P.-Y. Loh, »A meta-summary of case reports of non-vitamin K antagonist oral anticoagulant use in patients with left ventricular thrombus«, *J Thromb Thrombolysis*, bd. 46, nr. 1, s. 68–73, jul. 2018, doi: 10.1007/s11239-018-1656-8.
- [69] M. Shokr m.fl., »Use of direct oral anticoagulants in the treatment of left ventricular thrombi: A tertiary center experience and review of the literature«, *Clin Case Rep*, bd. 7, nr. 1, s. 135–142, jan. 2019, doi: 10.1002/ccr3.1917.
- [70] M. Lamberts m.fl., »Bleeding after initiation of multiple antithrombotic drugs, including triple therapy, in atrial fibrillation patients following myocardial infarction and coronary intervention: a nationwide cohort study«, *Circulation*, bd. 126, nr. 10, s. 1185–1193, sep. 2012, doi: 10.1161/CIRCULATIONAHA.112.114967.
- [71] D. Duerschmied m.fl., »Antithrombotic therapy in patients with non-valvular atrial fibrillation undergoing percutaneous coronary intervention: should we change our practice after the PIONEER AF-PCI and RE-DUAL PCI trials?«, *Clin Res Cardiol*, bd. 107, nr. 7, s. 533–538, jul. 2018, doi: 10.1007/s00392-018-1242-2.
- [72] E. Cambroneró-Cortinas m.fl., »Incidence, Outcomes, and Predictors of Ventricular Thrombus after Reperfused ST-Segment-Elevation Myocardial Infarction by Using Sequential Cardiac MR Imaging«, *Radiology*, bd. 284, nr. 2, s. 372–380, 2017, doi: 10.1148/radiol.2017161898.
- [73] F. Habash og S. Vallurupalli, »Challenges in management of left ventricular thrombus«, *Ther Adv Cardiovasc Dis*, bd. 11, nr. 8, s. 203–213, aug. 2017, doi: 10.1177/1753944717711139.
- [74] A. Bastiany, M.-E. Grenier, A. Matteau, S. Mansour, B. Daneault, og B. J. Potter, »Prevention of Left Ventricular Thrombus Formation and Systemic Embolism After Anterior Myocardial Infarction: A Systematic Literature Review«, *Can J Cardiol*, bd. 33, nr. 10, s. 1229–1236, 2017, doi: 10.1016/j.cjca.2017.07.479.
- [75] J. H. Kim, P. Shah, U. S. Tantry, og P. A. Gurbel, »Coagulation Abnormalities in Heart Failure: Pathophysiology and Therapeutic Implications«, *Curr Heart Fail Rep*, bd. 13, nr. 6, s. 319–328, 2016, doi: 10.1007/s11897-016-0308-6.
- [76] E. Cuadrado-Godia, A. Ois, og J. Roquer, »Heart Failure in Acute Ischemic Stroke«, *Curr Cardiol Rev*, bd. 6, nr. 3, s. 202–213, aug. 2010, doi: 10.2174/157340310791658776.
- [77] J. G. F. Cleland m.fl., »The Warfarin/Aspirin Study in Heart failure (WASH): a randomized trial comparing antithrombotic strategies for patients with heart failure«, *Am. Heart J.*, bd. 148, nr. 1, s. 157–164, jul. 2004, doi: 10.1016/j.ahj.2004.03.010.
- [78] S. Homma m.fl., »Warfarin and aspirin in patients with heart failure and sinus rhythm«, *N. Engl. J. Med.*, bd. 366, nr. 20, s. 1859–1869, maj 2012, doi: 10.1056/NEJMoa1202299.
- [79] B. M. Massie m.fl., »Randomized trial of warfarin, aspirin, and clopidogrel in patients with chronic heart failure: the Warfarin and Antiplatelet Therapy in Chronic Heart Failure (WATCH) trial«, *Circulation*, bd. 119, nr. 12, s. 1616–1624, mar. 2009, doi: 10.1161/CIRCULATIONAHA.108.801753.
- [80] P. M. Pullicino m.fl., »Recurrent stroke in the warfarin versus aspirin in reduced cardiac ejection fraction (WARCEF) trial«, *Cerebrovasc. Dis.*, bd. 38, nr. 3, s. 176–181, 2014, doi: 10.1159/000365502.
- [81] K. Hanneman m.fl., »Cardiac magnetic resonance imaging findings predict major adverse events in apical hypertrophic cardiomyopathy«, *J Thorac Imaging*, bd. 29, nr. 6, s. 331–339, nov. 2014, doi: 10.1097/RTI.0000000000000115.
- [82] G. Ottaviani m.fl., »Left ventricular non-compaction cardiomyopathy in end-stage heart failure patients undergoing orthotopic heart transplantation«, *Cardiovasc. Pathol.*, bd. 25, nr. 4, s. 293–299, aug. 2016, doi: 10.1016/j.carpath.2016.03.004.
- [83] C. E. Bennett og R. Freudenberger, »The Current Approach to Diagnosis and Management of Left Ventricular Noncompaction Cardiomyopathy: Review of the Literature«, *Cardiology Research and Practice*, 2016. <https://www.hindawi.com/journals/crp/2016/5172308/> (set sep. 27, 2019).
- [84] A. S. de Sousa, S. S. Xavier, G. R. de Freitas, og A. Hasslocher-Moreno, »Prevention strategies of cardioembolic ischemic stroke in Chagas’ disease«, *Arq. Bras. Cardiol.*, bd. 91, nr. 5, s. 306–310, nov. 2008, doi: 10.1590/s0066-782x2008001700004.
- [85] T. Hendrikx, M. Rosenqvist, P. Wester, H. Sandström, og R. Hörnsten, »Intermittent short ECG recording is more effective than 24-hour Holter ECG in detection of arrhythmias«, *BMC Cardiovasc Disord*, bd. 14, s. 41, apr. 2014, doi: 10.1186/1471-2261-14-41.
- [86] F. Dominguez, J. Sanz-Sánchez, P. García-Pavía, og E. Zorio, »Follow-up and prognosis of HCM«, *Glob Cardiol Sci Pract*, bd. 2018, nr. 3, s. 33, aug. 2018, doi: 10.21542/gcsp.2018.33.
- [87] E. J. Rowin m.fl., »Clinical Profile and Consequences of Atrial Fibrillation in Hypertrophic Cardiomyopathy«, *Circulation*, bd. 136, nr. 25, s. 2420–2436, dec. 2017, doi: 10.1161/CIRCULATIONAHA.117.029267.
- [88] Authors/Task Force members m.fl., »2014 ESC Guidelines on diagnosis and management of hypertrophic cardiomyopathy: the Task Force for the Diagnosis and Management of Hypertrophic Cardiomyopathy of the European Society of Cardiology (ESC)«, *Eur. Heart J.*, bd. 35, nr. 39, s. 2733–2779, okt. 2014, doi: 10.1093/eurheartj/ehu284.
- [89] F. Dominguez m.fl., »Direct oral anticoagulants in patients with hypertrophic cardiomyopathy and atrial fibrillation«, *Int. J. Cardiol.*, bd. 248, s. 232–238, dec. 2017, doi: 10.1016/j.ijcard.2017.08.010.
- [90] M. O. Elsheshtawy, A. N. Mahmoud, M. Abdelghany, I. H. Suen, A. Sadiq, og J. Shani, »Left ventricular aneurysms in hypertrophic cardiomyopathy with midventricular obstruction: A systematic review of literature«, *Pacing Clin Electrophysiol*, bd. 41, nr. 7, s. 854–865, 2018, doi: 10.1111/pace.13380.



- [91] I. El-Battrawy *m.fl.*, »Short-term and long-term incidence of stroke in Takotsubo syndrome«, *ESC Heart Fail*, bd. 5, nr. 6, s. 1191–1194, okt. 2018, doi: 10.1002/ehf2.12357.
- [92] S. Kurisu *m.fl.*, »Incidence and treatment of left ventricular apical thrombosis in Takotsubo cardiomyopathy«, *Int. J. Cardiol.*, bd. 146, nr. 3, s. e58–60, feb. 2011, doi: 10.1016/j.ijcard.2008.12.208.
- [93] B. Schneider *m.fl.*, »Complications in the clinical course of tako-tsubo cardiomyopathy«, *Int. J. Cardiol.*, bd. 176, nr. 1, s. 199–205, sep. 2014, doi: 10.1016/j.ijcard.2014.07.002.
- [94] M. Saric *m.fl.*, »Guidelines for the Use of Echocardiography in the Evaluation of a Cardiac Source of Embolism«, *J Am Soc Echocardiogr*, bd. 29, nr. 1, s. 1–42, jan. 2016, doi: 10.1016/j.jecho.2015.09.011.
- [95] A. W. Elbardissi *m.fl.*, »Embolitic potential of cardiac tumors and outcome after resection: a case-control study«, *Stroke*, bd. 40, nr. 1, s. 156–162, jan. 2009, doi: 10.1161/STROKEAHA.108.525709.
- [96] J. Bernatchez, V. Gaudreault, G. Vincent, og P. Rheume, »Left Atrial Myxoma Presenting as an Embolic Shower: A Case Report and Review of Literature«, *Ann Vasc Surg*, bd. 53, s. 266.e13–266.e20, nov. 2018, doi: 10.1016/j.avsg.2018.04.024.
- [97] R. Correa, P. Salpea, og C. A. Stratakis, »Carnegie complex: an update«, *Eur. J. Endocrinol.*, bd. 173, nr. 4, s. M85–97, okt. 2015, doi: 10.1530/EJE-15-0209.
- [98] M. Kalçık *m.fl.*, »Evaluation of the potential predictors of embolism in patients with left atrial myxoma«, *Echocardiography*, bd. 36, nr. 5, s. 837–843, 2019, doi: 10.1111/echo.14331.
- [99] J. Kothari, K. Lakhia, P. Solanki, J. Panchal, og P. Shah, »Recurrent Left Atrial Myxoma in a Young Patient: A Rare Entity«, *J Clin Diagn Res*, bd. 10, nr. 8, s. PD05–07, aug. 2016, doi: 10.7860/JCDR/2016/20425.8321.
- [100] S. Turhan, C. Tulunay, T. Altin, og I. D. Md, »Second recurrence of familial cardiac myxomas in atypical locations«, *The Canadian Journal of Cardiology*, bd. 24, nr. 9, s. 715, sep. 2008, doi: 10.1016/s0828-282x(08)70671-8.
- [101] S. S. Tamin *m.fl.*, »Prognostic and Bioepidemiologic Implications of Papillary Fibroelastomas«, *J. Am. Coll. Cardiol.*, bd. 65, nr. 22, s. 2420–2429, jun. 2015, doi: 10.1016/j.jacc.2015.03.569.
- [102] R. M. Gowda, I. A. Khan, C. K. Nair, N. J. Mehta, B. C. Vasavada, og T. J. Sacchi, »Cardiac papillary fibroelastoma: a comprehensive analysis of 725 cases«, *Am. Heart J.*, bd. 146, nr. 3, s. 404–410, sep. 2003, doi: 10.1016/S0002-8703(03)00249-7.
- [103] S. Pabon, K. Williams, og M. Patronas, »Amoebosis fugax due to pleomorphic sarcoma in the left atrium«, *Am J Ophthalmol Case Rep*, bd. 4, s. 24–26, dec. 2016, doi: 10.1016/j.ajoc.2016.06.007.
- [104] C. K. Park, Y. A. Cho, M. Kim, og H. S. Shim, »Malignant lymphoma arising in cardiac myxoma, presenting with peripheral arterial emboli«, *Cardiovasc. Pathol.*, bd. 32, s. 26–29, feb. 2018, doi: 10.1016/j.carpath.2017.10.001.
- [105] H. A. Cooper *m.fl.*, »Subclinical brain embolization in left-sided infective endocarditis: results from the evaluation by MRI of the brains of patients with left-sided intracardiac solid masses (EMBOLISM) pilot study«, *Circulation*, bd. 120, nr. 7, s. 585–591, aug. 2009, doi: 10.1161/CIRCULATIONAHA.108.834432.
- [106] U. Snygg-Martin *m.fl.*, »Cerebrovascular complications in patients with left-sided infective endocarditis are common: a prospective study using magnetic resonance imaging and neurochemical brain damage markers«, *Clin. Infect. Dis.*, bd. 47, nr. 1, s. 23–30, jul. 2008, doi: 10.1086/588663.
- [107] E. García-Cabrera *m.fl.*, »Neurological complications of infective endocarditis: risk factors, outcome, and impact of cardiac surgery: a multicenter observational study«, *Circulation*, bd. 127, nr. 23, s. 2272–2284, jun. 2013, doi: 10.1161/CIRCULATIONAHA.112.000813.
- [108] C. F. Klein *m.fl.*, »Increased Risk of Ischemic Stroke After Treatment of Infective Endocarditis: A Danish, Nationwide, Propensity Score-Matched Cohort Study«, *Clin. Infect. Dis.*, apr. 2019, doi: 10.1093/cid/ciz320.
- [109] C. F. Klein *m.fl.*, »Long-term Risk of Hemorrhagic Stroke in Patients With Infective Endocarditis: A Danish Nationwide Cohort Study«, *Clin. Infect. Dis.*, bd. 68, nr. 4, s. 668–675, feb. 2019, doi: 10.1093/cid/ciy512.
- [110] L. Østergaard *m.fl.*, »Risk of stroke subsequent to infective endocarditis: A nationwide study«, *Am. Heart J.*, bd. 212, s. 144–151, jun. 2019, doi: 10.1016/j.ahj.2019.03.010.
- [111] S. A. Dickerman *m.fl.*, »The relationship between the initiation of antimicrobial therapy and the incidence of stroke in infective endocarditis: an analysis from the ICE Prospective Cohort Study (ICE-PCS)«, *Am. Heart J.*, bd. 154, nr. 6, s. 1086–1094, dec. 2007, doi: 10.1016/j.ahj.2007.07.023.
- [112] I. Vilacosta *m.fl.*, »Risk of embolization after institution of antibiotic therapy for infective endocarditis«, *J. Am. Coll. Cardiol.*, bd. 39, nr. 9, s. 1489–1495, maj 2002, doi: 10.1016/s0735-1097(02)01790-4.
- [113] G. Habib *m.fl.*, »2015 ESC Guidelines for the management of infective endocarditis: The Task Force for the Management of Infective Endocarditis of the European Society of Cardiology (ESC). Endorsed by: European Association for Cardio-Thoracic Surgery (EACTS), the European Association of Nuclear Medicine (EANM)«, *Eur. Heart J.*, bd. 36, nr. 44, s. 3075–3128, nov. 2015, doi: 10.1093/eurheartj/ehv319.
- [114] D.-H. Kang *m.fl.*, »Early surgery versus conventional treatment for infective endocarditis«, *N. Engl. J. Med.*, bd. 366, nr. 26, s. 2466–2473, jun. 2012, doi: 10.1056/NEJ-Moa1112843.
- [115] D. Y. Tam *m.fl.*, »Early vs Late Surgery for Patients With Endocarditis and Neurological Injury: A Systematic Review and Meta-analysis«, *Can J Cardiol*, bd. 34, nr. 9, s. 1185–1199, 2018, doi: 10.1016/j.cjca.2018.05.010.
- [116] R. Bussani *m.fl.*, »Overview and Comparison of Infectious Endocarditis and Non-infectious Endocarditis: A Review of 814 Autopsy Cases«, *In Vivo*, bd. 33, nr. 5, s. 1565–1572, okt. 2019, doi: 10.21873/invivo.11638.
- [117] J. Llenas-García, J. M. Guerra-Vales, S. Montes-Moreno, F. López-Ríos, F. J. Castellbón-Fernández, og J. Chimeno-García, »[Nonbacterial thrombotic endocarditis: clinicopathologic study of a necropsy series]«, *Rev Esp Cardiol*, bd. 60, nr. 5, s. 493–500, maj 2007.
- [118] H. S. Kim, M. Suzuki, J. T. Lie, og J. L. Titus, »Nonbacterial thrombotic endocarditis (NBTE) and disseminated intravascular coagulation (DIC): autopsy study of 36 patients«, *Arch. Pathol. Lab. Med.*, bd. 101, nr. 2, s. 65–68, feb. 1977.
- [119] C. A. Roldan *m.fl.*, »Libman-Sacks endocarditis and embolic cerebrovascular disease«, *JACC Cardiovasc Imaging*, bd. 6, nr. 9, s. 973–983, sep. 2013, doi: 10.1016/j.jcmg.2013.04.012.
- [120] R. M. Khan, R. Namas, S. Parikh, og B. Rubin, »Embolic Stroke as the Initial Manifestation of Systemic Lupus Erythematosus«, *Case Rep Rheumatol*, bd. 2015, s. 373201, 2015, doi: 10.1155/2015/373201.
- [121] Y. Mohammadi Kebar, L. Avesta, A. Habibzadeh, og M. Hemmati, »Libman-Sacks endocarditis in patients with systemic lupus erythematosus with secondary antiphospholipid syndrome«, *Caspian J Intern Med*, bd. 10, nr. 3, s. 339–342, 2019, doi: 10.22088/cjim.10.3.339.
- [122] M. Kajj, A. Mathew, og P. Ramappa, »Treatment Failures of Direct Oral Anticoagulants«, *Am J Ther*, okt. 2019, doi: 10.1097/MJT.0000000000001083.
- [123] R. S. Freedberg, G. M. Goodkin, J. L. Perez, P. A. Tunick, og I. Kronzon, »Valve strands are strongly associated with systemic embolization: a transesophageal echocardiographic



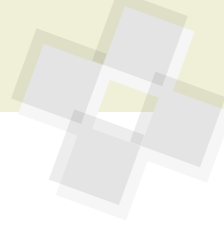
- study», *J. Am. Coll. Cardiol.*, bd. 26, nr. 7, s. 1709–1712, dec. 1995, doi: 10.1016/0735-1097(95)00394-0.
- [124] J. K. Roberts, I. Omarali, M. R. Di Tullio, R. R. Sciacca, R. L. Sacco, og S. Homma, »Valvular strands and cerebral ischemia. Effect of demographics and strand characteristics«, *Stroke*, bd. 28, nr. 11, s. 2185–2188, nov. 1997, doi: 10.1161/01.str.28.11.2185.
- [125] F. D. Tice, A. P. Slivka, E. T. Walz, D. A. Orsinnelli, og A. C. Pearson, »Mitral valve strands in patients with focal cerebral ischemia«, *Stroke*, bd. 27, nr. 7, s. 1183–1186, jul. 1996, doi: 10.1161/01.str.27.7.1183.
- [126] C. A. Roldan, B. K. Shively, og M. H. Crawford, »Valve excrescences: prevalence, evolution and risk for cardioembolism«, *J. Am. Coll. Cardiol.*, bd. 30, nr. 5, s. 1308–1314, nov. 1997, doi: 10.1016/s0735-1097(97)00315-x.
- [127] C. A. Roldan *m.fl.*, »Lambli's Excrescences: Association with Cerebrovascular Disease and Pathogenesis«, *Cerebrovasc. Dis.*, bd. 40, nr. 1–2, s. 18–27, 2015, doi: 10.1159/000381906.
- [128] E. M. Tuzcu, P. C. Block, B. P. Griffin, J. B. Newell, og I. F. Palacios, »Immediate and long-term outcome of percutaneous mitral valvotomy in patients 65 years and older«, *Circulation*, bd. 85, nr. 3, s. 963–971, mar. 1992, doi: 10.1161/01.cir.85.3.963.
- [129] P. B. Deverall, P. M. Olley, D. R. Smith, D. A. Watson, og W. Whitaker, »Incidence of systemic embolism before and after mitral valvotomy«, *Thorax*, bd. 23, nr. 5, s. 530–536, sep. 1968, Set: nov. 10, 2019. [Online]. Tilgængelig hos: <https://www.ncbi.nlm.nih.gov/pmc/articles/PMC471843/>.
- [130] D. Horstkotte, R. Niehues, og B. E. Strauer, »Pathomorphological aspects, aetiology and natural history of acquired mitral valve stenosis«, *Eur. Heart J.*, bd. 12 Suppl B, s. 55–60, jul. 1991, doi: 10.1093/eurheartj/12.suppl\_b.55.
- [131] H. Baumgartner *m.fl.*, »2017 ESC/EACTS Guidelines for the management of valvular heart disease«, *Eur Heart J*, bd. 38, nr. 36, s. 2739–2791, sep. 2017, doi: 10.1093/eurheartj/ehx391.
- [132] A. J. Orenca *m.fl.*, »Risk of stroke with mitral valve prolapse in population-based cohort study«, *Stroke*, bd. 26, nr. 1, s. 7–13, jan. 1995, doi: 10.1161/01.str.26.1.7.
- [133] J. R. Kizer *m.fl.*, »Mitral annular calcification, aortic valve sclerosis, and incident stroke in adults free of clinical cardiovascular disease: the Strong Heart Study«, *Stroke*, bd. 36, nr. 12, s. 2533–2537, dec. 2005, doi: 10.1161/01.STR.0000190005.09442.ad.
- [134] J. M. Gardin *m.fl.*, »M-mode echocardiographic predictors of six- to seven-year incidence of coronary heart disease, stroke, congestive heart failure, and mortality in an elderly cohort (the Cardiovascular Health Study)«, *Am. J. Cardiol.*, bd. 87, nr. 9, s. 1051–1057, maj 2001, doi: 10.1016/s0002-9149(01)01460-6.
- [135] C. J. Rodriguez *m.fl.*, »Association of annular calcification and aortic valve sclerosis with brain findings on magnetic resonance imaging in community dwelling older adults: the cardiovascular health study«, *J. Am. Coll. Cardiol.*, bd. 57, nr. 21, s. 2172–2180, maj 2011, doi: 10.1016/j.jacc.2011.01.034.
- [136] D. Zhang *m.fl.*, »Aortic valve calcification and risk of stroke: A systematic review and meta-analysis«, *J Clin Neurosci*, bd. 55, s. 32–37, sep. 2018, doi: 10.1016/j.jocn.2018.07.016.
- [137] A. Boon, J. Lodder, E. Cheriex, og F. Kessels, »Risk of stroke in a cohort of 815 patients with calcification of the aortic valve with or without stenosis«, *Stroke*, bd. 27, nr. 5, s. 847–851, maj 1996, doi: 10.1161/01.str.27.5.847.
- [138] S. C. Cannegieter, F. R. Rosendaal, A. R. Wintzen, F. J. van der Meer, J. P. Vandenbroucke, og E. Briët, »Optimal oral anticoagulant therapy in patients with mechanical heart valves«, *N. Engl. J. Med.*, bd. 333, nr. 1, s. 11–17, jul. 1995, doi: 10.1056/NEJM199507063330103.
- [139] R. F. Siciliano *m.fl.*, »Early-onset prosthetic valve endocarditis definition revisited: Prospective study and literature review«, *Int. J. Infect. Dis.*, bd. 67, s. 3–6, feb. 2018, doi: 10.1016/j.ijid.2017.09.004.
- [140] M. Singh, Z. A. Sporn, H. V. Schaff, og P. A. Pellikka, »ACC/AHA Versus ESC Guidelines on Prosthetic Heart Valve Management: JACC Guideline Comparison«, *J. Am. Coll. Cardiol.*, bd. 73, nr. 13, s. 1707–1718, apr. 2019, doi: 10.1016/j.jacc.2019.01.038.
- [141] J. M. Coutinho *m.fl.*, »Nonstenotic carotid plaque on CT angiography in patients with cryptogenic stroke«, *Neurology*, bd. 87, nr. 7, s. 665–672, aug. 2016, doi: 10.1212/WNL.0000000000002978.
- [142] N. Singh, A. R. Moody, V. Panzov, og D. J. Gladstone, »Carotid Intraplaque Hemorrhage in Patients with Embolic Stroke of Undetermined Source«, *J Stroke Cerebrovasc Dis*, bd. 27, nr. 7, s. 1956–1959, jul. 2018, doi: 10.1016/j.jstrokecerebrovasdis.2018.02.042.
- [143] I. Meissner *m.fl.*, »Atherosclerosis of the aorta: risk factor, risk marker, or innocent bystander? A prospective population-based transesophageal echocardiography study«, *J. Am. Coll. Cardiol.*, bd. 44, nr. 5, s. 1018–1024, sep. 2004, doi: 10.1016/j.jacc.2004.05.075.
- [144] P. Amarenco *m.fl.*, »Atherosclerotic disease of the aortic arch and the risk of ischemic stroke«, *N. Engl. J. Med.*, bd. 331, nr. 22, s. 1474–1479, dec. 1994, doi: 10.1056/NEJM199412013312202.
- [145] »Patients with nonvalvular atrial fibrillation at low risk of stroke during treatment with aspirin: Stroke Prevention in Atrial Fibrillation III Study. The SPAF III Writing Committee for the Stroke Prevention in Atrial Fibrillation Investigators«, *JAMA*, bd. 279, nr. 16, s. 1273–1277, apr. 1998.
- [146] A. Harloff *m.fl.*, »Complex plaques in the proximal descending aorta: an underestimated embolic source of stroke«, *Stroke*, bd. 41, nr. 6, s. 1145–1150, jun. 2010, doi: 10.1161/STROKEAHA.109.577775.
- [147] A. Harloff *m.fl.*, »Retrograde embolism from the descending aorta: visualization by multidirectional 3D velocity mapping in cryptogenic stroke«, *Stroke*, bd. 40, nr. 4, s. 1505–1508, apr. 2009, doi: 10.1161/STROKEAHA.108.530030.
- [148] A. H. Katsanos *m.fl.*, »Complex atherosclerotic plaques in the descending aorta and the risk of stroke: a systematic review and meta-analysis«, *Stroke*, bd. 45, nr. 6, s. 1764–1770, jun. 2014, doi: 10.1161/STROKEAHA.114.005190.
- [149] D.-W. Kim, J. S. Cho, J. Y. Cho, K. H. Kim, B. J. Sun, og J.-H. Park, »The association between aortic regurgitation and undetermined embolic infarction with aortic complex plaque«, *International Journal of Stroke*, bd. 13, nr. 4, s. 391–399, jun. 2018, doi: 10.1177/1747493017729549.
- [150] S. Piffer *m.fl.*, »Different Clinical Phenotypes of Embolic Stroke of Undetermined Source: A Subgroup Analysis of 86 Patients«, *J Stroke Cerebrovasc Dis*, bd. 27, nr. 12, s. 3578–3586, dec. 2018, doi: 10.1016/j.jstrokecerebrovasdis.2018.08.029.
- [151] A. Chatzikonstantinou *m.fl.*, »CT Angiography of the Aorta Is Superior to Transesophageal Echocardiography for Determining Stroke Subtypes in Patients with Cryptogenic Ischemic Stroke«, *Cerebrovascular Diseases*, bd. 33, nr. 4, s. 322–328, 2012, doi: 10.1159/000335828.
- [152] P. A. Tunick *m.fl.*, »Effect of treatment on the incidence of stroke and other emboli in 519 patients with severe thoracic aortic plaque«, *Am. J. Cardiol.*, bd. 90, nr. 12, s. 1320–1325, dec. 2002, doi: 10.1016/s0002-9149(02)02870-9.
- [153] N. Tsilimparis, U. Hanack, G. Pisimisis, S. Yousefi, C. Wintzer, og R. I. Rückert, »Thrombus in the Non-aneurysmal, Non-atherosclerotic Descending Thoracic Aorta – An Unusual Source of Arterial Embolism«, *European Journal of Vascular and Endovascular Surgery*, bd. 41, nr. 4, s. 450–457, apr. 2011, doi: 10.1016/j.ejvs.2010.11.004.



- [154] K. Meyermann, J. Trani, F. J. Caputo, og J. V. Lombardi, »Descending thoracic aortic mural thrombus presentation and treatment strategies«, *Journal of Vascular Surgery*, bd. 66, nr. 3, s. 931–936, sep. 2017, doi: 10.1016/j.jvs.2017.05.109.
- [155] D. P. J. Howard *m.fl.*, »Population-based study of incidence and outcome of acute aortic dissection and premonitory risk factor control: 10-year results from the Oxford Vascular Study«, *Circulation*, bd. 127, nr. 20, s. 2031–2037, maj 2013, doi: 10.1161/CIRCULATIONAHA.112.000483.
- [156] R. Erbel *m.fl.*, »2014 ESC Guidelines on the diagnosis and treatment of aortic diseases—Document covering acute and chronic aortic diseases of the thoracic and abdominal aorta of the adult The Task Force for the Diagnosis and Treatment of Aortic Diseases of the European Society of Cardiology (ESC)«, *Eur Heart J*, bd. 35, nr. 41, s. 2873–2926, nov. 2014, doi: 10.1093/eurheartj/ehu281.
- [157] P. G. Hagan *m.fl.*, »The International Registry of Acute Aortic Dissection (IRAD): new insights into an old disease«, *JAMA*, bd. 283, nr. 7, s. 897–903, feb. 2000, doi: 10.1001/jama.283.7.897.
- [158] E. Bossone *m.fl.*, »Stroke and outcomes in patients with acute type A aortic dissection«, *Circulation*, bd. 128, nr. 11 Suppl 1, s. S175–179, sep. 2013, doi: 10.1161/CIRCULATIONAHA.112.000327.
- [159] Y. Sakamoto *m.fl.*, »Frequency and Detection of Stanford Type A Aortic Dissection in Hyperacute Stroke Management«, *Cerebrovasc. Dis.*, bd. 42, nr. 1–2, s. 110–116, 2016, doi: 10.1159/000445528.
- [160] C. Gaul, W. Dietrich, og F. J. Erbguth, »Neurological symptoms in aortic dissection: a challenge for neurologists«, *Cerebrovasc. Dis.*, bd. 26, nr. 1, s. 1–8, 2008, doi: 10.1159/000135646.
- [161] C. Gaul, W. Dietrich, I. Friedrich, J. Sirch, og F. J. Erbguth, »Neurological symptoms in type A aortic dissections«, *Stroke*, bd. 38, nr. 2, s. 292–297, feb. 2007, doi: 10.1161/01.STR.0000254594.33408.b1.
- [162] J. L. Tolenaar *m.fl.*, »Predicting in-hospital mortality in acute type B aortic dissection: evidence from International Registry of Acute Aortic Dissection«, *Circulation*, bd. 130, nr. 11 Suppl 1, s. S45–50, sep. 2014, doi: 10.1161/CIRCULATIONAHA.113.007117.
- [163] P. A. Calvert, B. S. Rana, A. C. Kydd, og L. M. Shapiro, »Patent foramen ovale: anatomy, outcomes, and closure«, *Nat Rev Cardiol*, bd. 8, nr. 3, s. 148–160, mar. 2011, doi: 10.1038/nrcardio.2010.224.
- [164] M. Handke, A. Harloff, M. Olschewski, A. Hetzel, og A. Geibel, »Patent Foramen Ovale and Cryptogenic Stroke in Older Patients«, *New England Journal of Medicine*, bd. 357, nr. 22, s. 2262–2268, nov. 2007, doi: 10.1056/NEJMoa071422.
- [165] E. Le Moigne *m.fl.*, »Patent Foramen Ovale and Ischemic Stroke in Patients With Pulmonary Embolism: A Prospective Cohort Study«, *Ann Intern Med*, bd. 170, nr. 11, s. 756, jun. 2019, doi: 10.7326/M18–3485.
- [166] P. Lechat *m.fl.*, »Prevalence of Patent Foramen Ovale in Patients with Stroke«, *New England Journal of Medicine*, bd. 318, nr. 18, s. 1148–1152, maj 1988, doi: 10.1056/NEJM198805053181802.
- [167] J. R. Overell, I. Bone, og K. R. Lees, »Interatrial septal abnormalities and stroke«, *Neurology*, bd. 55, nr. 8, s. 1172, okt. 2000, doi: 10.1212/WNL.55.8.1172.
- [168] J. E. Dalen, »Are Patients with a Patent Foramen Ovale at Increased Risk of Stroke? A Billion Dollar Question«, *The American Journal of Medicine*, bd. 120, nr. 6, s. 472–474, jun. 2007, doi: 10.1016/j.amjmed.2006.03.021.
- [169] M. R. D. Tullio, R. L. Sacco, R. R. Sciacca, Z. Jin, og S. Homma, »Patent Foramen Ovale and the Risk of Ischemic Stroke in a Multiethnic Population«, *J Am Coll Cardiol*, bd. 49, nr. 7, s. 797–802, feb. 2007, doi: 10.1016/j.jacc.2006.08.063.
- [170] A. Pezzini *m.fl.*, »Inherited thrombophilic disorders in young adults with ischemic stroke and patent foramen ovale«, *Stroke*, bd. 34, nr. 1, s. 28–33, jan. 2003, doi: 10.1161/01.str.0000046457.54037.cc.
- [171] P. C. Hanley *m.fl.*, »Diagnosis and classification of atrial septal aneurysm by two-dimensional echocardiography: report of 80 consecutive cases«, *J. Am. Coll. Cardiol.*, bd. 6, nr. 6, s. 1370–1382, dec. 1985, doi: 10.1016/s0735-1097(85)80228-x.
- [172] A. Mügge *m.fl.*, »Atrial septal aneurysm in adult patients. A multicenter study using transthoracic and transesophageal echocardiography«, *Circulation*, bd. 91, nr. 11, s. 2785–2792, jun. 1995, doi: 10.1161/01.cir.91.11.2785.
- [173] A. V. Mattioli, M. Aquilina, A. Oldani, C. Longhini, og G. Mattioli, »Atrial septal aneurysm as a cardioembolic source in adult patients with stroke and normal carotid arteries. A multicentre study«, *Eur. Heart J.*, bd. 22, nr. 3, s. 261–268, feb. 2001, doi: 10.1053/ehuj.2001.2293.
- [174] I. Meissner *m.fl.*, »Patent foramen ovale: innocent or guilty? Evidence from a prospective population-based study«, *J. Am. Coll. Cardiol.*, bd. 47, nr. 2, s. 440–445, jan. 2006, doi: 10.1016/j.jacc.2005.10.044.
- [175] J. Serena, M. Jiménez-Nieto, Y. Silva, og M. Castellanos, »Patent foramen ovale in cerebral infarction«, *Curr Cardiol Rev*, bd. 6, nr. 3, s. 162–174, aug. 2010, doi: 10.2174/157340310791658794.
- [176] J.-L. Mas *m.fl.*, »Patent Foramen Ovale Closure or Anticoagulation vs. Antiplatelets after Stroke«, <http://dx.doi.org/10.1056/NEJMoa1705915>, sep. 13, 2017. [https://www.nejm.org/doi/10.1056/NEJMoa1705915?url\\_ver=Z39.88-2003&rft\\_id=ori%3Arid%3Aacrossref.org&rft\\_dat=crpub%3Dwww.ncbi.nlm.nih.gov](https://www.nejm.org/doi/10.1056/NEJMoa1705915?url_ver=Z39.88-2003&rft_id=ori%3Arid%3Aacrossref.org&rft_dat=crpub%3Dwww.ncbi.nlm.nih.gov) (set okt. 17, 2019).
- [177] R. Nakayama *m.fl.*, »Identification of High-Risk Patent Foramen Ovale Associated With Cryptogenic Stroke: Development of a Scoring System«, *J Am Soc Echocardiogr*, bd. 32, nr. 7, s. 811–816, jul. 2019, doi: 10.1016/j.echo.2019.03.021.
- [178] R. Atak, M. Ileri, S. Ozturk, A. Korkmaz, og E. Yetkin, »Echocardiographic Findings in Patients with Atrial Septal Aneurysm: A Prospective Case-Control Study«, *Cardiol Res Pract*, bd. 2019, s. 3215765, 2019, doi: 10.1155/2019/3215765.
- [179] G. Rigatelli *m.fl.*, »Migraine-patent foramen ovale connection: role of prominent eustachian valve and large Chiari network in migrainous patients«, *Am. J. Med. Sci.*, bd. 336, nr. 6, s. 458–461, dec. 2008, doi: 10.1097/MAJ.0b013e31816e189d.
- [180] J. L. Mas *m.fl.*, »Recurrent cerebrovascular events associated with patent foramen ovale, atrial septal aneurysm, or both«, *N. Engl. J. Med.*, bd. 345, nr. 24, s. 1740–1746, dec. 2001, doi: 10.1056/NEJMoa011503.
- [181] J. L. Saver *m.fl.*, »Long-Term Outcomes of Patent Foramen Ovale Closure or Medical Therapy after Stroke«, <http://dx.doi.org/10.1056/NEJMoa1610057>, sep. 13, 2017. <https://www.nejm.org/doi/10.1056/NEJMoa1610057> (set okt. 20, 2019).
- [182] L. Søndergaard *m.fl.*, »Patent Foramen Ovale Closure or Antiplatelet Therapy for Cryptogenic Stroke«, <http://dx.doi.org/10.1056/NEJMoa1707404>, sep. 13, 2017. <https://www.nejm.org/doi/10.1056/NEJMoa1707404> (set okt. 20, 2019).
- [183] X. Chen, S. Chen, Y. Dong, og Q. Dong, »Patent foramen ovale closure for patients with cryptogenic stroke: A systematic review and comprehensive meta-analysis of 5 randomized controlled trials and 14 observational studies«, *CNS Neurosci Ther*, bd. 24, nr. 10, s. 853–862, maj 2018, doi: 10.1111/cns.12980.
- [184] H. W. Schuchlenz, G. Saurer, W. Weihs, og P. Rehak, »Persisting eustachian valve in adults: relation to patent foramen ovale and cerebrovascular events«, *J Am Soc Echocardiogr*, bd. 17, nr. 3, s. 231–233, mar. 2004, doi: 10.1016/j.echo.2003.12.003.



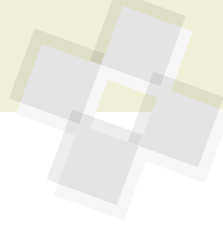- [185] S. Homma, R. L. Sacco, M. R. Di Tullio, R. R. Sciacca, og J. P. Mohr, »Atrial anatomy in non-cardioembolic stroke patients: effect of medical therapy«, *J. Am. Coll. Cardiol.*, bd. 42, nr. 6, s. 1066–1072, sep. 2003, doi: 10.1016/s0735-1097(03)00907-0.
- [186] C. Pristipino *m.fl.*, »European position paper on the management of patients with patent foramen ovale. General approach and left circulation thromboembolism«, *EuroIntervention*, bd. 14, nr. 13, s. 1389–1402, jan. 2019, doi: 10.4244/EIJ-D-18-00622.
- [187] Homma Shunichi, Sacco Ralph L., Di Tullio Marco R., Sciacca Robert R., og Mohr J.P., »Effect of Medical Treatment in Stroke Patients With Patent Foramen Ovale«, *Circulation*, bd. 105, nr. 22, s. 2625–2631, jun. 2002, doi: 10.1161/01.CIR.0000017498.88393.44.
- [188] S. E. Kasner *m.fl.*, »Rivaroxaban or aspirin for patent foramen ovale and embolic stroke of undetermined source: a prespecified subgroup analysis from the NAVIGATE ESUS trial«, *The Lancet Neurology*, bd. 17, nr. 12, s. 1053–1060, dec. 2018, doi: 10.1016/S1474-4422(18)30319-3.
- [189] A. Hakeem *m.fl.*, »Transcatheter closure of patent foramen ovale for secondary prevention of ischemic stroke: Quantitative synthesis of pooled randomized trial data«, *Catheterization and Cardiovascular Interventions*, bd. 92, nr. 6, s. 1153–1160, 2018, doi: 10.1002/ccd.27487.
- [190] S. De Rosa, H. Sievert, J. Sabatino, A. Polimeni, S. Sorrentino, og C. Indolfi, »Percutaneous Closure Versus Medical Treatment in Stroke Patients With Patent Foramen Ovale: A Systematic Review and Meta-analysis«, *Ann Intern Med*, bd. 168, nr. 5, s. 343, mar. 2018, doi: 10.7326/M17-3033.
- [191] A. J. Furlan *m.fl.*, »Closure or Medical Therapy for Cryptogenic Stroke with Patent Foramen Ovale«, *New England Journal of Medicine*, bd. 366, nr. 11, s. 991–999, mar. 2012, doi: 10.1056/NEJMoa1009639.
- [192] B. Meier *m.fl.*, »Percutaneous Closure of Patent Foramen Ovale in Cryptogenic Embolism«, <http://dx.doi.org/10.1056/NEJMoa1211716>, mar. 20, 2013. <https://www.nejm.org/doi/10.1056/NEJMoa1211716> (set okt. 12, 2019).
- [193] J. D. Carroll *m.fl.*, »Closure of Patent Foramen Ovale versus Medical Therapy after Cryptogenic Stroke«, *New England Journal of Medicine*, bd. 368, nr. 12, s. 1092–1100, mar. 2013, doi: 10.1056/NEJMoa1301440.
- [194] P. H. Lee *m.fl.*, »Cryptogenic Stroke and High-Risk Patent Foramen Ovale: The DEFENSE-PFO Trial«, *J. Am. Coll. Cardiol.*, bd. 71, nr. 20, s. 2335–2342, 22 2018, doi: 10.1016/j.jacc.2018.02.046.
- [195] J. P. Gillebert, O. Abdul-Samad, L. M. Shapiro, B. S. Rana, og P. A. Calvert, »Patent Foramen Ovale Closure in 2019«, *Interv Cardiol*, bd. 14, nr. 1, s. 34–41, feb. 2019, doi: 10.15420/icr.2018.33.2.
- [196] G. J. Hankey og B. M. McQuillan, »Patent Foramen Ovale Closure: The Pendulum Swings«, *Circulation*, bd. 137, nr. 19, s. 1991–1993, 08 2018, doi: 10.1161/CIRCULATIONAHA.117.033456.
- [197] D. Hildick-Smith *m.fl.*, »Evaluating the cost-effectiveness of percutaneous closure of a patent foramen ovale versus medical management in patients with a cryptogenic stroke: from the UK payer perspective«, *J Med Econ*, bd. 22, nr. 2, s. 131–139, feb. 2019, doi: 10.1080/13696998.2018.1548355.
- [198] Turc Guillaume *m.fl.*, »Closure, Anticoagulation, or Antiplatelet Therapy for Cryptogenic Stroke With Patent Foramen Ovale: Systematic Review of Randomized Trials, Sequential Meta-Analysis, and New Insights From the CLOSE Study«, *Journal of the American Heart Association*, bd. 7, nr. 12, s. e008356, jun. 2018, doi: 10.1161/JAHA.117.008356.
- [199] A. Abaci, S. Unlu, Y. Alsancak, U. Kaya, og B. Sezenoz, »Short and long term complications of device closure of atrial septal defect and patent foramen ovale: Meta-analysis of 28,142 patients from 203 studies«, *Catheterization and Cardiovascular Interventions*, bd. 82, nr. 7, s. 1123–1138, 2013, doi: 10.1002/ccd.24875.
- [200] A. Wahl *m.fl.*, »Late results after percutaneous closure of patent foramen ovale for secondary prevention of paradoxical embolism using the amplatzer PFO occluder without intraprocedural echocardiography: effect of device size«, *JACC Cardiovasc Interv*, bd. 2, nr. 2, s. 116–123, feb. 2009, doi: 10.1016/j.jcin.2008.09.013.
- [201] A. Y. Elgendy *m.fl.*, »New-onset atrial fibrillation following percutaneous patent foramen ovale closure: a systematic review and meta-analysis of randomised trials«, *EuroIntervention*, bd. 14, nr. 17, s. 1788–1790, apr. 2019, doi: 10.4244/EIJ-D-18-00767.
- [202] T. D. Christensen og T. B. Larsen, »Dabigatran versus warfarin in patients with mechanical heart valves: comment«, *Journal of Thrombosis and Haemostasis*, bd. 12, nr. 3, s. 424–425, 2014, doi: 10.1111/jth.12497.
- [203] J. Wintzer-Wehekind *m.fl.*, »Impact of Discontinuation of Antithrombotic Therapy Following Closure of Patent Foramen Ovale in Patients With Cryptogenic Embolism«, *Am. J. Cardiol.*, bd. 123, nr. 9, s. 1538–1545, maj 2019, doi: 10.1016/j.amjcard.2019.01.043.
- [204] P. E. Andersen, P. M. Tørring, S. Duvnjak, O. Gerke, H. Nissen, og A. D. Kjeldsen, »Pulmonary arteriovenous malformations: a radiological and clinical investigation of 136 patients with long-term follow-up«, *Clin Radiol*, bd. 73, nr. 11, s. 951–957, 2018, doi: 10.1016/j.crad.2018.07.096.
- [205] A. Contegiacomo *m.fl.*, »Pulmonary arteriovenous malformations: what the interventional radiologist needs to know«, *Radial Med*, bd. 124, nr. 10, s. 973–988, okt. 2019, doi: 10.1007/s11547-019-01051-7.
- [206] M. Moussouttas *m.fl.*, »Pulmonary arteriovenous malformations: cerebral ischemia and neurologic manifestations«, *Neurology*, bd. 55, nr. 7, s. 959–964, okt. 2000, doi: 10.1212/wnl.55.7.959.
- [207] E. J. Boother, S. Brownlow, H. C. Tighe, K. B. Bamford, J. E. Jackson, og C. L. Shovlin, »Cerebral Abscess Associated With Odontogenic Bacteremias, Hypoxemia, and Iron Loading in Immunocompetent Patients With Right-to-Left Shunting Through Pulmonary Arteriovenous Malformations«, *Clin. Infect. Dis.*, bd. 65, nr. 4, s. 595–603, 15 2017, doi: 10.1093/cid/cix373.
- [208] V. Santhirapala, L. C. Williams, H. C. Tighe, J. E. Jackson, og C. L. Shovlin, »Arterial oxygen content is precisely maintained by graded erythrocytotic responses in settings of high/normal serum iron levels, and predicts exercise capacity: an observational study of hypoxaemic patients with pulmonary arteriovenous malformations«, *PLoS ONE*, bd. 9, nr. 3, s. e90777, 2014, doi: 10.1371/journal.pone.0090777.
- [209] H. Attar, A. Sachdeva, og S. Sundararajan, »Cardioembolic Stroke in Adults With a History of Congenital Heart Disease«, *Stroke*, bd. 47, nr. 5, s. e79–81, 2016, doi: 10.1161/STROKEAHA.116.012882.
- [210] U. Krumsdorf *m.fl.*, »Incidence and clinical course of thrombus formation on atrial septal defect and patent foramen ovale closure devices in 1,000 consecutive patients«, *J. Am. Coll. Cardiol.*, bd. 43, nr. 2, s. 302–309, jan. 2004, doi: 10.1016/j.jacc.2003.10.030.
- [211] J. Kline og O. Costantini, »Arrhythmias in Congenital Heart Disease«, *Med. Clin. North Am.*, bd. 103, nr. 5, s. 945–956, sep. 2019, doi: 10.1016/j.mcna.2019.04.007.
- [212] R. J. Adams *m.fl.*, »Coronary risk evaluation in patients with transient ischemic attack and ischemic stroke: a scientific statement for healthcare professionals from the Stroke Council and the Council on Clinical Cardiology of the American Heart Association/American Stroke Association«, *Circulation*, bd. 108, nr. 10, s. 1278–1290, sep. 2003, doi: 10.1161/01.CIR.0000090444.87006.CF.
- [213] M. Gattellari, C. Goumas, R. Aitken, og J. M. Worthington, »Outcomes for patients with ischaemic stroke and atrial fibrillation: the PRISM study (A Program of Research Infor-



- ming Stroke Management)», *Cerebrovasc. Dis.*, bd. 32, nr. 4, s. 370–382, 2011, doi: 10.1159/000330637.
- [214] S. K. Thygesen, L. Frost, K. A. Eagle, og S. P. Johnsen, »Atrial fibrillation in patients with ischemic stroke: A population-based study«, *Clin Epidemiol*, bd. 1, s. 55–65, aug. 2009.
- [215] D. E. Thaler *m.fl.*, »Neuroimaging findings in cryptogenic stroke patients with and without patent foramen ovale«, *Stroke*, bd. 44, nr. 3, s. 675–680, mar. 2013, doi: 10.1161/STROKEAHA.112.677039.
- [216] E. B. Ringelstein, S. Koschorke, A. Holling, A. Thron, H. Lambertz, og C. Minale, »Computed tomographic patterns of proven embolic brain infarctions«, *Ann. Neurol.*, bd. 26, nr. 6, s. 759–765, dec. 1989, doi: 10.1002/ana.410260612.
- [217] T. Wessels *m.fl.*, »Contribution of diffusion-weighted imaging in determination of stroke etiology«, *AJNR Am J Neuroradiol*, bd. 27, nr. 1, s. 35–39, jan. 2006.
- [218] C. Warlow *m.fl.*, »Stroke: Practical Management: Third Edition«, *Stroke: Practical Management: Third Edition*, apr. 2008, doi: 10.1002/9780470696361.
- [219] M. Brazzelli *m.fl.*, »Diffusion-weighted imaging and diagnosis of transient ischemic attack«, *Ann. Neurol.*, bd. 75, nr. 1, s. 67–76, jan. 2014, doi: 10.1002/ana.24026.
- [220] C. Z. Simonsen, E. Roth, og T. M. Leslie-Mazwi, »Ischemic lesions in all territories as a marker of malignant hypercoagulability«, *Clinical Case Reports*, bd. 7, nr. 7, s. 1312–1315, 2019, doi: 10.1002/ccr3.2211.
- [221] J. M. Wardlaw *m.fl.*, »Neuroimaging standards for research into small vessel disease and its contribution to ageing and neurodegeneration«, *The Lancet Neurology*, bd. 12, nr. 8, s. 822–838, aug. 2013, doi: 10.1016/S1474-4422(13)70124-8.
- [222] C. Z. Simonsen, M. H. Madsen, M. L. Schmitz, I. K. Mikkelsen, M. Fisher, og G. Andersen, »Sensitivity of diffusion- and perfusion-weighted imaging for diagnosing acute ischemic stroke is 97.5%«, *Stroke*, bd. 46, nr. 1, s. 98–101, jan. 2015, doi: 10.1161/STROKEAHA.114.007107.
- [223] I. Havsteen *m.fl.*, »Small cortical grey matter lesions show no persistent infarction in transient ischaemic attack? A prospective cohort study«, *BMJ Open*, bd. 8, nr. 1, s. e018160, 21 2018, doi: 10.1136/bmjopen-2017-018160.
- [224] K. J. Lee, H. Jung, Y.-S. Oh, E. Y. Lim, og A.-H. Cho, »The Fate of Acute Lacunar Lesions in Terms of Shape and Size«, *J Stroke Cerebrovasc Dis*, bd. 26, nr. 6, s. 1254–1257, jun. 2017, doi: 10.1016/j.jstrokecerebrovasdis.2017.01.017.
- [225] ACTIVE Writing Group of the ACTIVE Investigators *m.fl.*, »Clopidogrel plus aspirin versus oral anticoagulation for atrial fibrillation in the Atrial Fibrillation Clopidogrel Trial with Irbesartan for prevention of Vascular Events (ACTIVE W): a randomised controlled trial«, *Lancet*, bd. 367, nr. 9526, s. 1903–1912, jun. 2006, doi: 10.1016/S0140-6736(06)68845-4.
- [226] R. G. Hart, L. A. Pearce, og M. I. Aguilar, »Meta-analysis: antithrombotic therapy to prevent stroke in patients who have non-valvular atrial fibrillation«, *Ann. Intern. Med.*, bd. 146, nr. 12, s. 857–867, jun. 2007, doi: 10.7326/0003-4819-146-12-200706190-00007.
- [227] M. R. Afzal *m.fl.*, »Use of contact force sensing technology during radiofrequency ablation reduces recurrence of atrial fibrillation: A systematic review and meta-analysis«, *Heart Rhythm*, bd. 12, nr. 9, s. 1990–1996, sep. 2015, doi: 10.1016/j.hrthm.2015.06.026.
- [228] K. Dahal *m.fl.*, »Prolonged Cardiac Monitoring to Detect Atrial Fibrillation after Cryptogenic Stroke or Transient Ischemic Attack: A Meta-Analysis of Randomized Controlled Trials«, *Ann Noninvasive Electrocardiol*, bd. 21, nr. 4, s. 382–388, jul. 2016, doi: 10.1111/anec.12319.
- [229] P. D. Ziegler *m.fl.*, »Real-World Experience with Insertable Cardiac Monitors to Find Atrial Fibrillation in Cryptogenic Stroke«, *Cerebrovasc. Dis.*, bd. 40, nr. 3–4, s. 175–181, 2015, doi: 10.1159/000439063.
- [230] P. Kirchhof *m.fl.*, »2016 ESC Guidelines for the Management of Atrial Fibrillation Developed in Collaboration With EACTS«, *Rev Esp Cardiol (Engl Ed)*, bd. 70, nr. 1, s. 50, jan. 2017, doi: 10.1016/j.rec.2016.11.033.
- [231] M. Grond *m.fl.*, »Improved detection of silent atrial fibrillation using 72-hour Holter ECG in patients with ischemic stroke: a prospective multicenter cohort study«, *Stroke*, bd. 44, nr. 12, s. 3357–3364, dec. 2013, doi: 10.1161/STROKEAHA.113.001884.
- [232] T. Rizo *m.fl.*, »Continuous stroke unit electrocardiographic monitoring versus 24-hour Holter electrocardiography for detection of paroxysmal atrial fibrillation after stroke«, *Stroke*, bd. 43, nr. 10, s. 2689–2694, okt. 2012, doi: 10.1161/STROKEAHA.112.654954.
- [233] W. C. Choe *m.fl.*, »A Comparison of Atrial Fibrillation Monitoring Strategies After Cryptogenic Stroke (from the Cryptogenic Stroke and Underlying AF Trial)«, *Am. J. Cardiol.*, bd. 116, nr. 6, s. 889–893, sep. 2015, doi: 10.1016/j.amjcard.2015.06.012.
- [234] R. Stahrenberg *m.fl.*, »Enhanced detection of paroxysmal atrial fibrillation by early and prolonged continuous holter monitoring in patients with cerebral ischemia presenting in sinus rhythm«, *Stroke*, bd. 41, nr. 12, s. 2884–2888, dec. 2010, doi: 10.1161/STROKEAHA.110.591958.
- [235] D. J. Gladstone *m.fl.*, »Atrial fibrillation in patients with cryptogenic stroke«, *N. Engl. J. Med.*, bd. 370, nr. 26, s. 2467–2477, jun. 2014, doi: 10.1056/NEJMoa1311376.
- [236] C. Dussault, H. Toeg, M. Nathan, Z. J. Wang, J.-F. Roux, og E. Secemsky, »Electrocardiographic monitoring for detecting atrial fibrillation after ischemic stroke or transient ischemic attack: systematic review and meta-analysis«, *Circ Arrhythm Electrophysiol*, bd. 8, nr. 2, s. 263–269, apr. 2015, doi: 10.1161/CIRCEP.114.002521.
- [237] N. Dagues *m.fl.*, »Influence of the duration of Holter monitoring on the detection of arrhythmia recurrences after catheter ablation of atrial fibrillation: implications for patient follow-up«, *Int. J. Cardiol.*, bd. 139, nr. 3, s. 305–306, mar. 2010, doi: 10.1016/j.ijcard.2008.10.004.
- [238] M. H. Sejr, O. May, D. Damgaard, B. F. Sandal, og J. C. Nielsen, »External continuous ECG versus loop recording for atrial fibrillation detection in patients who had a stroke«, *Heart*, bd. 105, nr. 11, s. 848–854, jun. 2019, doi: 10.1136/heartjnl-2018-314186.
- [239] R. A. Bernstein *m.fl.*, »Infarct Topography and Detection of Atrial Fibrillation in Cryptogenic Stroke: Results from CRYSTAL AF«, *Cerebrovasc. Dis.*, bd. 40, nr. 1–2, s. 91–96, 2015, doi: 10.1159/000437018.
- [240] L. A. Sposato, L. E. Cipriano, G. Saposnik, E. Ruiz Vargas, P. M. Riccio, og V. Hachinski, »Diagnosis of atrial fibrillation after stroke and transient ischaemic attack: a systematic review and meta-analysis«, *Lancet Neurol*, bd. 14, nr. 4, s. 377–387, apr. 2015, doi: 10.1016/S1474-4422(15)70027-X.
- [241] D. T. Martin *m.fl.*, »Randomized trial of atrial arrhythmia monitoring to guide anticoagulation in patients with implanted defibrillator and cardiac resynchronization devices«, *Eur. Heart J.*, bd. 36, nr. 26, s. 1660–1668, jul. 2015, doi: 10.1093/eurheartj/ehv115.
- [242] Y. Guo *m.fl.*, »Mobile Photoplethysmographic Technology to Detect Atrial Fibrillation«, *J. Am. Coll. Cardiol.*, bd. 74, nr. 19, s. 2365–2375, nov. 2019, doi: 10.1016/j.jacc.2019.08.019.
- [243] M. S. Jacobs, F. Kaasenbrood, M. J. Postma, M. van Hulst, og R. G. Tieleman, »Cost-effectiveness of screening for atrial fibrillation in primary care with a handheld, single-lead electrocardiogram device in the Netherlands«, *Europace*, bd. 20, nr. 1, s. 12–18, 01 2018, doi: 10.1093/europace/euw285.
- [244] L.-Å. Levin *m.fl.*, »A cost-effectiveness analysis of screening for silent atrial fibrillation af-



- ter ischaemic stroke», *Europace*, bd. 17, nr. 2, s. 207–214, feb. 2015, doi: 10.1093/europace/euu213.
- [245] M. P. Turakhia *m.fl.*, »Rationale and design of a large-scale, app-based study to identify cardiac arrhythmias using a smartwatch: The Apple Heart Study«, *Am. Heart J.*, bd. 207, s. 66–75, 2019, doi: 10.1016/j.ahj.2018.09.002.
- [246] J. M. Bumgarner *m.fl.*, »Smartwatch Algorithm for Automated Detection of Atrial Fibrillation«, *J. Am. Coll. Cardiol.*, bd. 71, nr. 21, s. 2381–2388, 29 2018, doi: 10.1016/j.jacc.2018.03.003.
- [247] P. Doliwa Sobocinski, E. Anggårdh Rooth, V. Frykman Kull, M. von Arbin, H. Wallén, og M. Rosenqvist, »Improved screening for silent atrial fibrillation after ischaemic stroke«, *Europace*, bd. 14, nr. 8, s. 1112–1116, aug. 2012, doi: 10.1093/europace/eur431.
- [248] J. P. J. Halcox *m.fl.*, »Assessment of Remote Heart Rhythm Sampling Using the AliveCor Heart Monitor to Screen for Atrial Fibrillation: The REHEARSE-AF Study«, *Circulation*, bd. 136, nr. 19, s. 1784–1794, nov. 2017, doi: 10.1161/CIRCULATIONAHA.117.030583.
- [249] N. Lowres *m.fl.*, »Feasibility and cost-effectiveness of stroke prevention through community screening for atrial fibrillation using iPhone ECG in pharmacies. The SEARCH-AF study«, *Thromb. Haemost.*, bd. 111, nr. 6, s. 1167–1176, jun. 2014, doi: 10.1160/TH14-03-0231.
- [250] W. Amara *m.fl.*, »Early Detection and Treatment of Atrial Arrhythmias Alleviates the Arrhythmic Burden in Paced Patients: The SETAM Study«, *Pacing Clin Electrophysiol*, bd. 40, nr. 5, s. 527–536, maj 2017, doi: 10.1111/pace.13062.
- [251] E. S. Kaufman *m.fl.*, »Positive predictive value of device-detected atrial high-rate episodes at different rates and durations: an analysis from ASSERT«, *Heart Rhythm*, bd. 9, nr. 8, s. 1241–1246, aug. 2012, doi: 10.1016/j.hrthm.2012.03.017.
- [252] G. Boriani *m.fl.*, »Device-detected atrial fibrillation and risk for stroke: an analysis of >10,000 patients from the SOS AF project (Stroke prevention Strategies based on Atrial Fibrillation information from implanted devices)«, *Eur. Heart J.*, bd. 35, nr. 8, s. 508–516, feb. 2014, doi: 10.1093/eurheartj/eh491.
- [253] T. V. Glotzer *m.fl.*, »The relationship between daily atrial tachyarrhythmia burden from implantable device diagnostics and stroke risk: the TRENDS study«, *Circ Arrhythm Electrophysiol*, bd. 2, nr. 5, s. 474–480, okt. 2009, doi: 10.1161/CIRCEP.109.849638.
- [254] I. C. Van Gelder *m.fl.*, »Duration of device-detected subclinical atrial fibrillation and occurrence of stroke in ASSERT«, *Eur Heart J*, bd. 38, nr. 17, s. 1339–1344, maj 2017, doi: 10.1093/eurheartj/ehx042.
- [255] H. A. Jamil *m.fl.*, »Prognostic Significance of Incidental Nonsustained Ventricular Tachycardia Detected on Pacemaker Interrogation«, *Am. J. Cardiol.*, bd. 123, nr. 3, s. 409–413, 01 2019, doi: 10.1016/j.amjcard.2018.10.040.
- [256] N. Seth *m.fl.*, »Clinical Significance of Nonsustained Ventricular Tachycardia on Routine Monitoring of Pacemaker Patients«, *Pacing Clin Electrophysiol*, bd. 38, nr. 8, s. 980–988, aug. 2015, doi: 10.1111/pace.12632.
- [257] M.-S. Ahn, »Current Concepts of Premature Ventricular Contractions«, *J Lifestyle Med*, bd. 3, nr. 1, s. 26–33, mar. 2013.
- [258] J. E. Marine, »Nonsustained Ventricular Tachycardia in the Normal Heart: Risk Stratification and Management«, *Card Electrophysiol Clin*, bd. 8, nr. 3, s. 525–543, sep. 2016, doi: 10.1016/j.ccep.2016.04.003.
- [259] R. R. Attaran, I. Ata, V. Kudithipudi, L. Foster, og V. L. Sorrell, »Protocol for optimal detection and exclusion of a patent foramen ovale using transthoracic echocardiography with agitated saline microbubbles«, *Echocardiography*, bd. 23, nr. 7, s. 616–622, aug. 2006, doi: 10.1111/j.1540-8175.2006.00272.x.
- [260] N. G. Pandian, »Clinical applications of contrast echocardiography«, *Eur J Echocardiogr*, bd. 5 Suppl 2, s. S3–10, dec. 2004, doi: 10.1016/s1525-2167(04)80002-7.
- [261] T. R. Porter og F. Xie, »Contrast echocardiography: latest developments and clinical utility«, *Curr Cardiol Rep*, bd. 17, nr. 3, s. 569, mar. 2015, doi: 10.1007/s11886-015-0569-9.
- [262] W. Doehner *m.fl.*, »Cardiovascular care of patients with stroke and high risk of stroke: The need for interdisciplinary action: A consensus report from the European Society of Cardiology Cardiovascular Round Table«, *Eur J Prev Cardiol*, s. 2047487319873460, sep. 2019, doi: 10.1177/2047487319873460.
- [263] M. Fisher og J. A. Hill, »Ischemic Stroke Mandates Cross-Disciplinary Collaboration«, *Circulation*, bd. 137, nr. 2, s. 103–105, 09 2018, doi: 10.1161/CIRCULATIONAHA.117.032903.
- [264] W. N. Kernan *m.fl.*, »Guidelines for the prevention of stroke in patients with stroke and transient ischemic attack: a guideline for healthcare professionals from the American Heart Association/American Stroke Association«, *Stroke*, bd. 45, nr. 7, s. 2160–2236, jul. 2014, doi: 10.1161/STR.0000000000000024.
- [265] D. Cattel, M. Montaye, N. Marécaux, P. Amouyel, J. Dallongeville, og A. Meirhaeghe, »Comparison of the rates of stroke and acute coronary events in northern France«, *Eur J Prev Cardiol*, bd. 25, nr. 14, s. 1534–1542, 2018, doi: 10.1177/2047487318788921.
- [266] H.-C. Diener og C. Kleinschnitz, »Non-Vitamin K Oral Anticoagulants in Stroke Patients: Practical Issues«, *J Stroke*, bd. 18, nr. 2, s. 138–145, maj 2016, doi: 10.5853/jos.2016.00157.
- [267] C. J. Klijn *m.fl.*, »Antithrombotic treatment for secondary prevention of stroke and other thromboembolic events in patients with stroke or transient ischemic attack and non-valvular atrial fibrillation: A European Stroke Organisation guideline«, *European Stroke Journal*, bd. 4, nr. 3, s. 198–223, sep. 2019, doi: 10.1177/2396987319841187.
- [268] B. Mac Grory, S. Flood, M. Schrag, M. Paciaroni, og S. Yaghi, »Anticoagulation Resumption After Stroke from Atrial Fibrillation«, *Curr Atheroscler Rep*, bd. 21, nr. 8, s. 29, maj 2019, doi: 10.1007/s11883-019-0790-x.
- [269] D. R. Belgaid, Z. Khan, M. Zaidi, og A. Hobbs, »Prospective randomized evaluation of the watchman left atrial appendage closure device in patients with atrial fibrillation versus long-term warfarin therapy: The PREVAIL trial«, *Int. J. Cardiol.*, bd. 219, s. 177–179, sep. 2016, doi: 10.1016/j.ijcard.2016.06.041.
- [270] D. R. Holmes *m.fl.*, »Percutaneous closure of the left atrial appendage versus warfarin therapy for prevention of stroke in patients with atrial fibrillation: a randomised non-inferiority trial«, *Lancet*, bd. 374, nr. 9689, s. 534–542, aug. 2009, doi: 10.1016/S0140-6736(09)61343-X.
- [271] V. Y. Reddy *m.fl.*, »Percutaneous left atrial appendage closure vs warfarin for atrial fibrillation: a randomized clinical trial«, *JAMA*, bd. 312, nr. 19, s. 1988–1998, nov. 2014, doi: 10.1001/jama.2014.15192.
- [272] V. Atti *m.fl.*, »Surgical left atrial appendage occlusion during cardiac surgery: A systematic review and meta-analysis«, *World J Cardiol*, bd. 10, nr. 11, s. 242–249, nov. 2018, doi: 10.4330/wjc.v10.i11.242.
- [273] J. S. Healey *m.fl.*, »Left Atrial Appendage Occlusion Study (LAAOS): results of a randomized controlled pilot study of left atrial appendage occlusion during coronary bypass surgery in patients at risk for stroke«, *Am. Heart J.*, bd. 150, nr. 2, s. 288–293, aug. 2005, doi: 10.1016/j.ahj.2004.09.054.
- [274] A. D. Nagpal, L. Torracca, A. Fumero, P. Denti, M. Cioni, og O. Alfieri, »Concurrent prophylactic left atrial appendage exclusion: results from a randomized controlled trial pilot study«, *Eur J Cardiothorac Surg*, bd. 36, nr. 3, s. 553–557, sep. 2009, doi: 10.1016/j.ejcts.2009.03.024.
- [275] J. Park-Hansen *m.fl.*, »Adding left atrial appendage closure to open heart surgery provides protection from ischemic brain injury six years after surgery independently of atrial fibrillation history: the LAACS randomized



study», *J Cardiothorac Surg*, bd. 13, nr. 1, s. 53, maj 2018, doi: 10.1186/s13019-018-0740-7.

- [276] R. P. Whitlock *m.fl.*, »Left Atrial Appendage Occlusion Study II (LAAOS II)«, *Can J Cardiol*, bd. 29, nr. 11, s. 1443–1447, nov. 2013, doi: 10.1016/j.cjca.2013.06.015.